

Historia

Caso Problema

Autores: Pablo Maletti, Emilio Hernandez

Historia

- **Mujer de 39 años**
- **Displasia de cadera Crowe III**
- **Dolor inguinal (durante el último año)**

- **Antecedente de Osteotomía de Chiari en 1999**

Exámen Físico

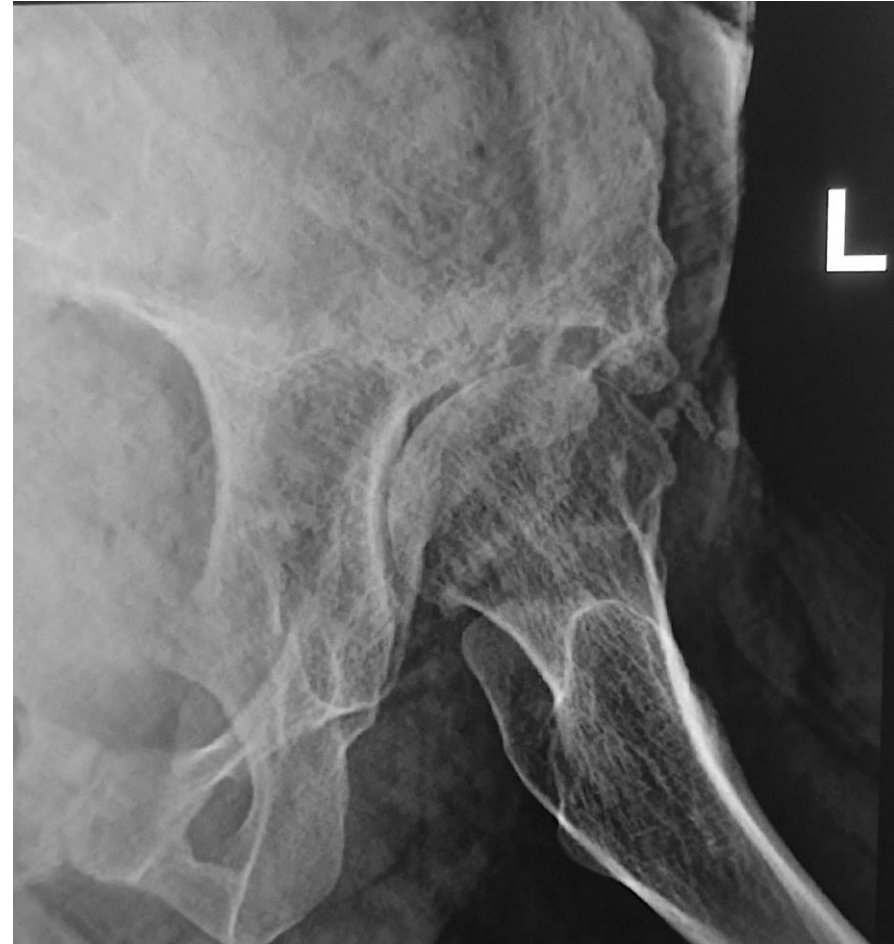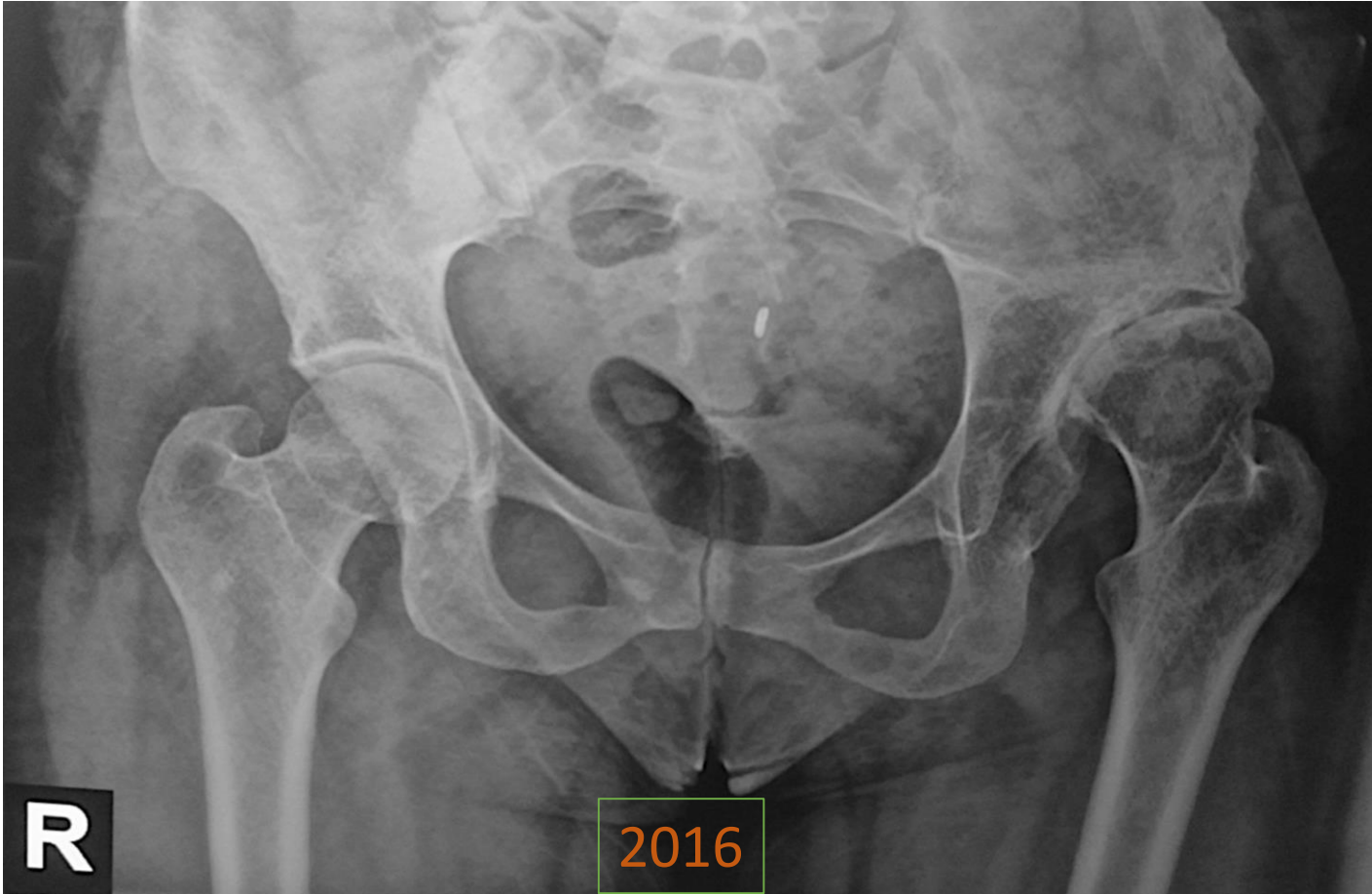
- **Dolor durante la actividad diaria**
- **ROM: Flexión 0°-130°**
RI 0° RE 10°
- **Discrepancia de longitud: 3cm**
- **Otras articulaciones afectadas: NO**

- **Antecedentes clínicos: NO**



ACARO
Asociación Argentina para el Estudio
de la Cadera y la Rodilla

Radiografías

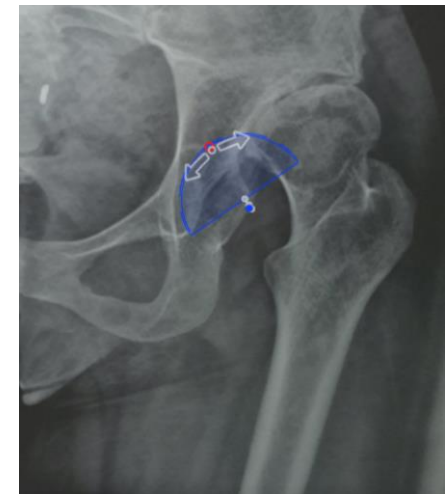
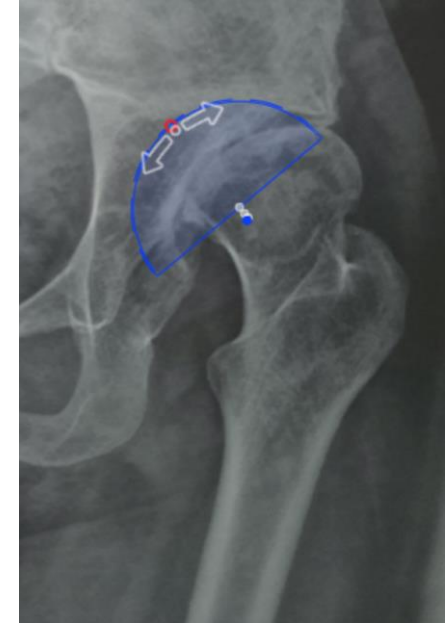


ACARO
Asociación Argentina para el Estudio
de la Cadera y la Rodilla

¿Conducta?

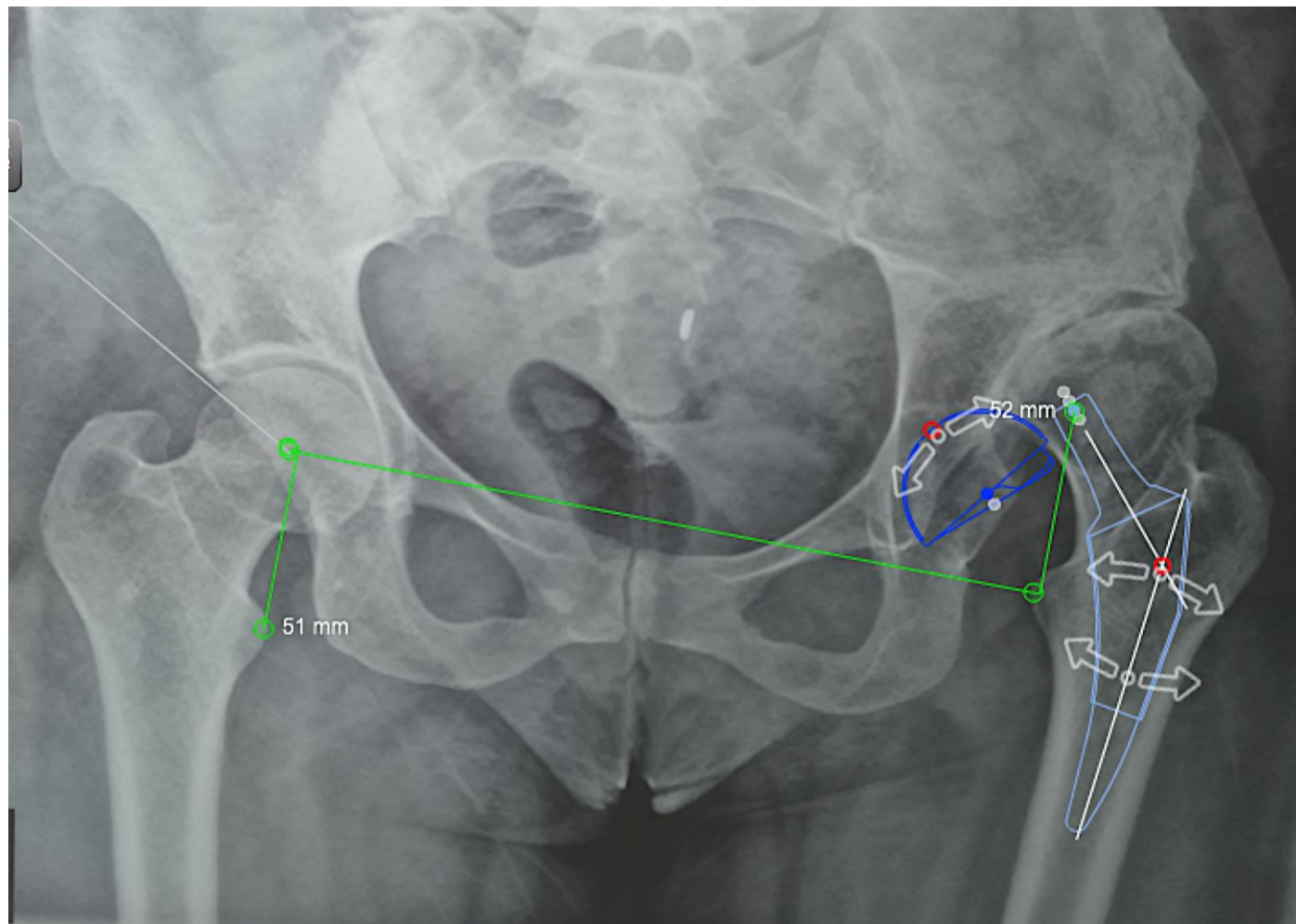
- **Reconstrucción acetabular**
 - a) **Centro de rotación elevado**
 - b) **Centro de rotación anatómico**
 - c) **Necesidad de injerto óseo acetabular**
- **Reconstrucción femoral**
 - a) **Necesidad de osteotomía femoral de acortamiento?**





ACARO
Asociación Argentina para el Estudio
de la Cadera y la Rodilla

Planificación





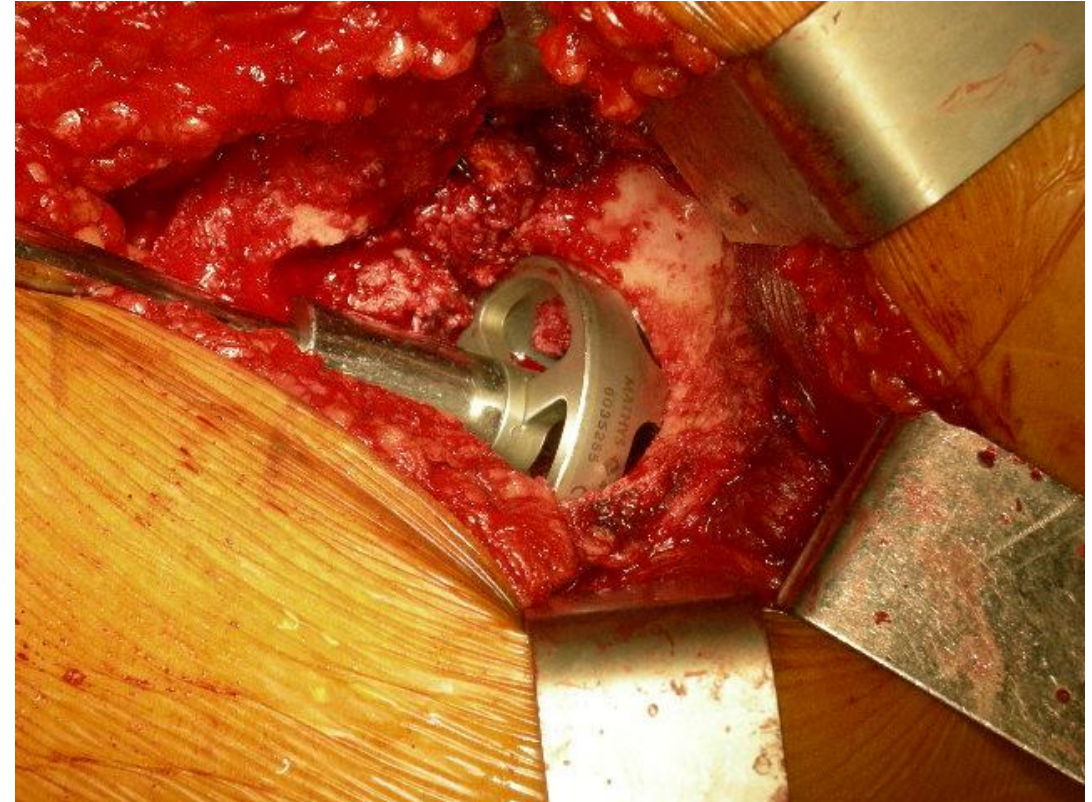
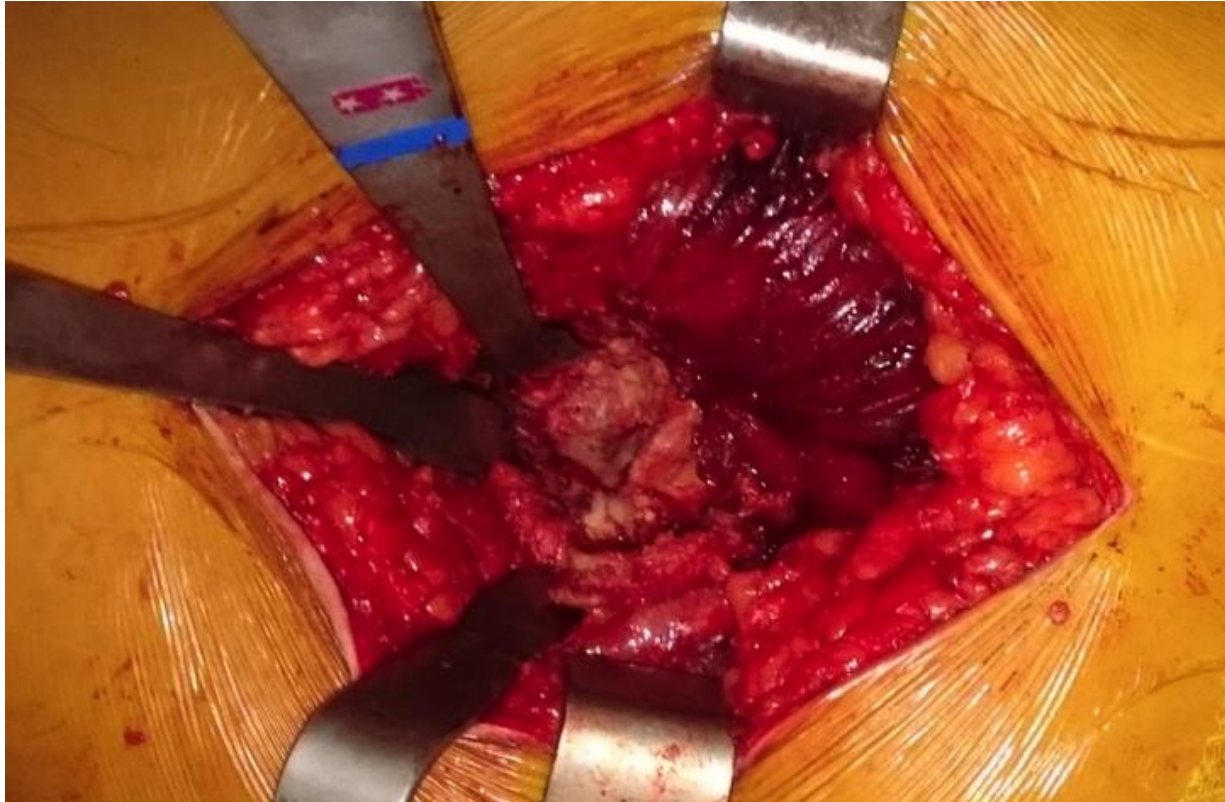ACARO
Asociación Argentina para el Estudio
de la Cadera y la Rodilla

Conducta

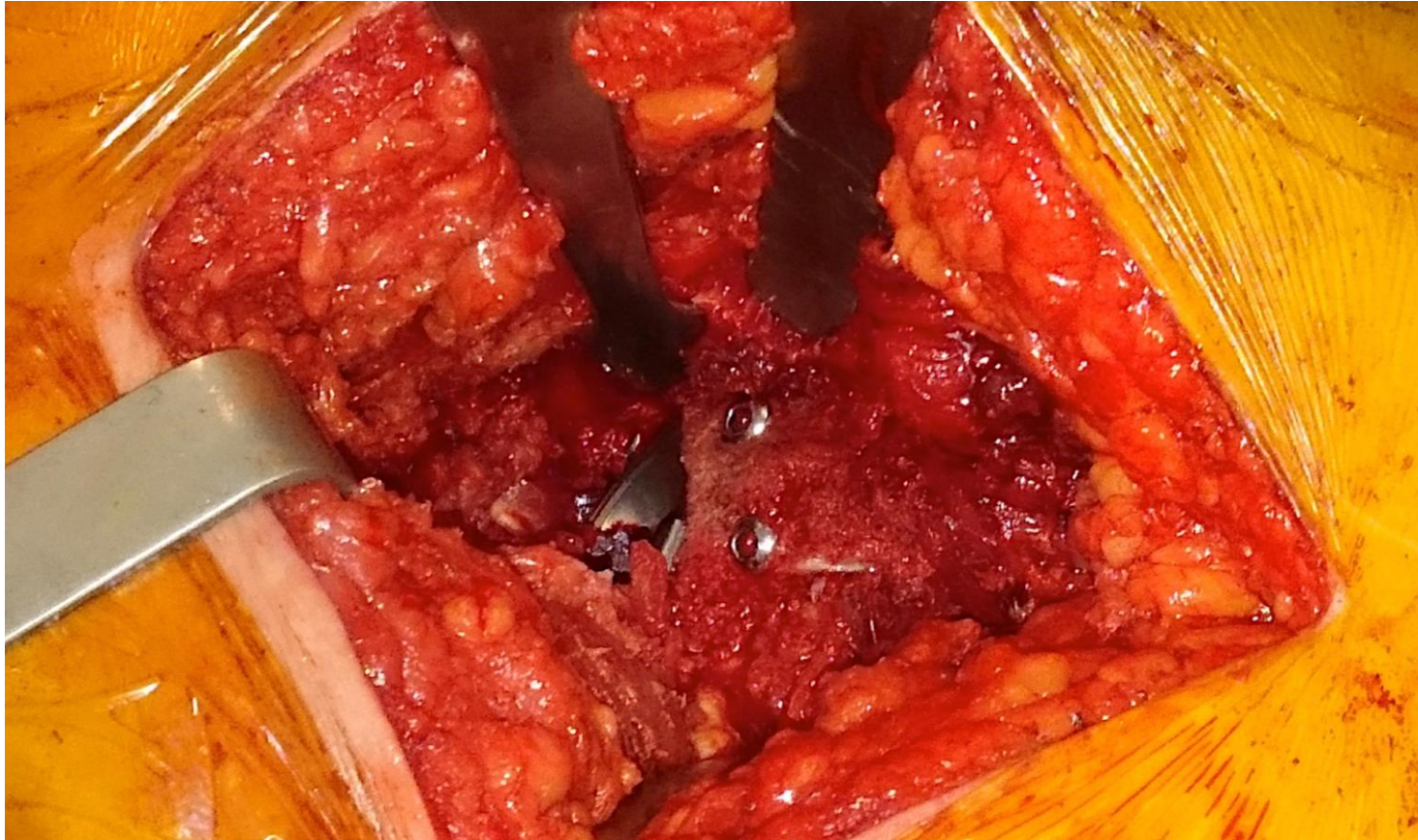
- **Abordaje posterolateral**
- **Osteotomía cefálica**
- **Ubicar acetábulo verdadero**
- **Fresado secuencial, necesidad de fresas pequeñas**
- **Si descubertura mayor al 25% injerto óseo**



Intra Op



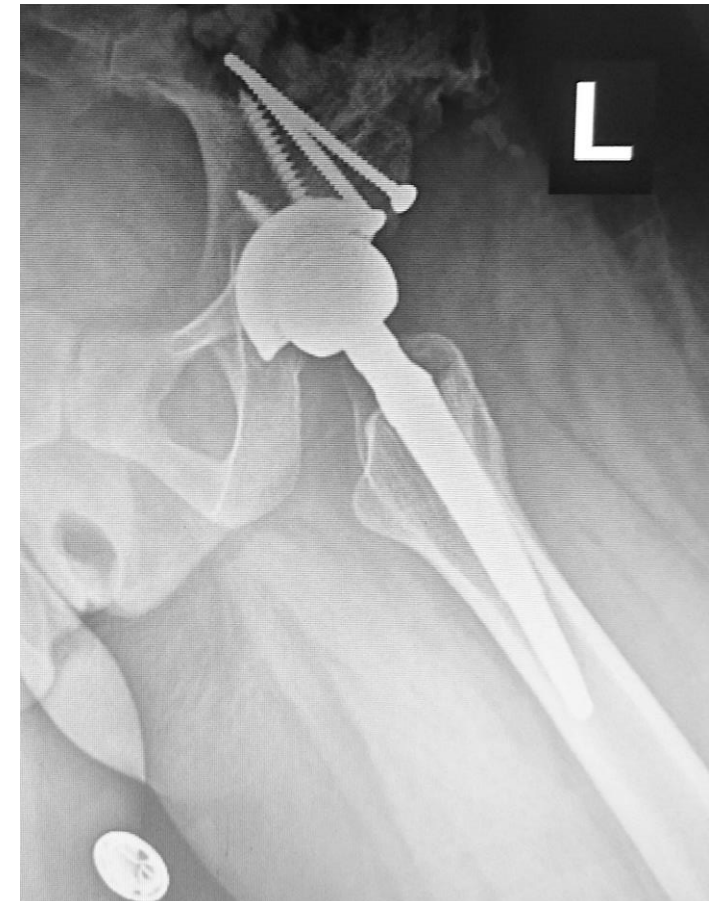
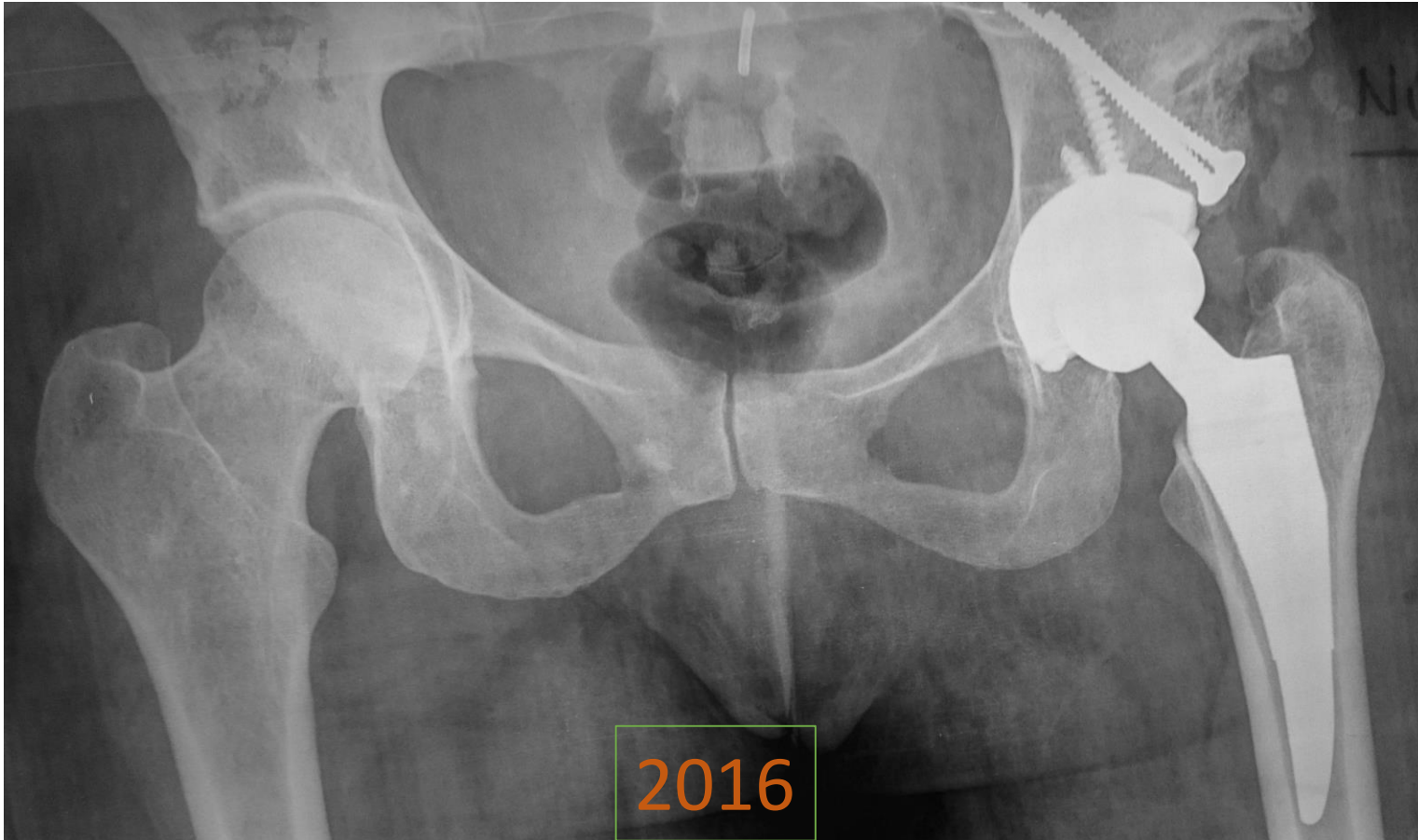
Intra Op





ACARO
Asociación Argentina para el Estudio
de la Cadera y la Rodilla

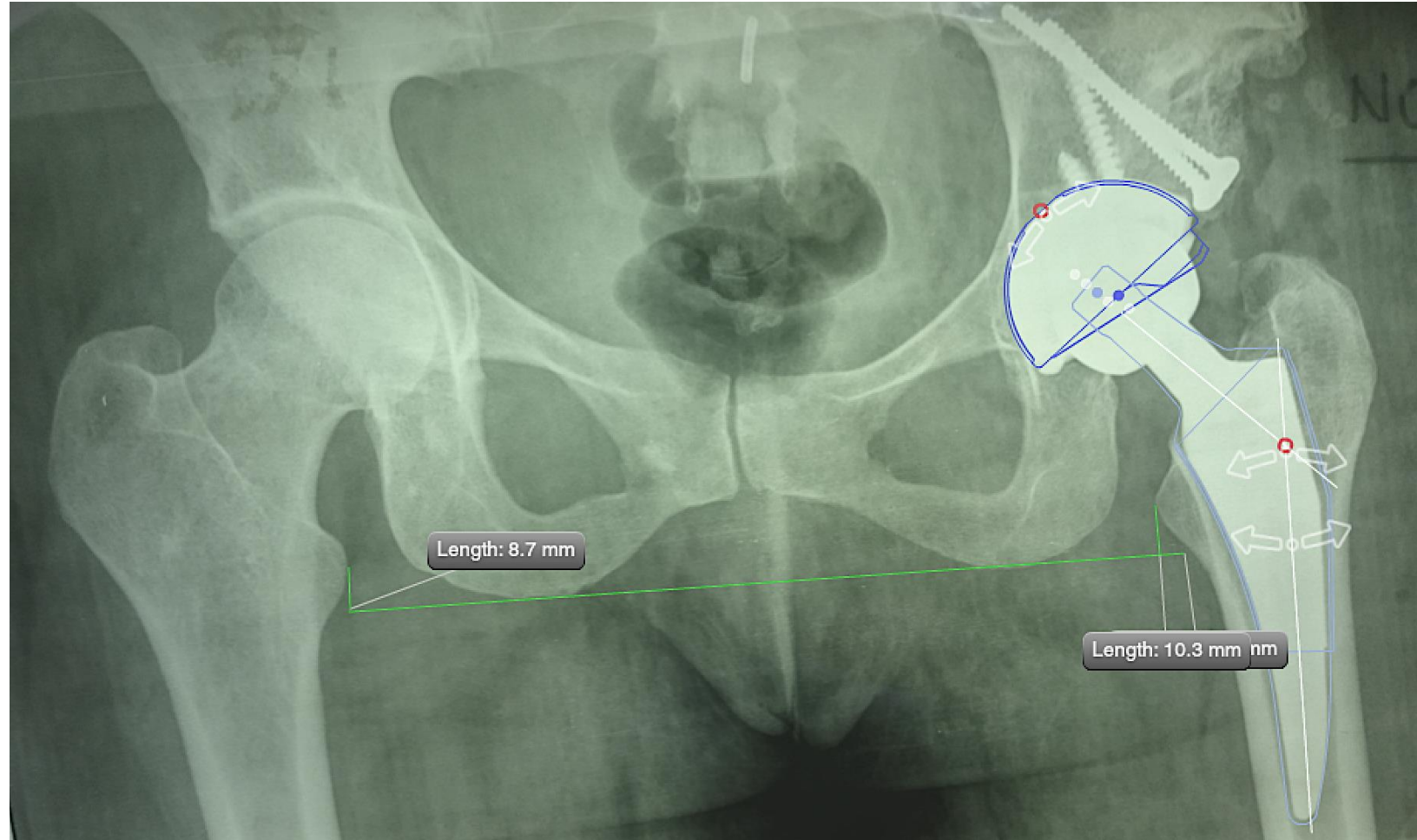
Rx Post Op



¿Qué le hice y Por Qué?

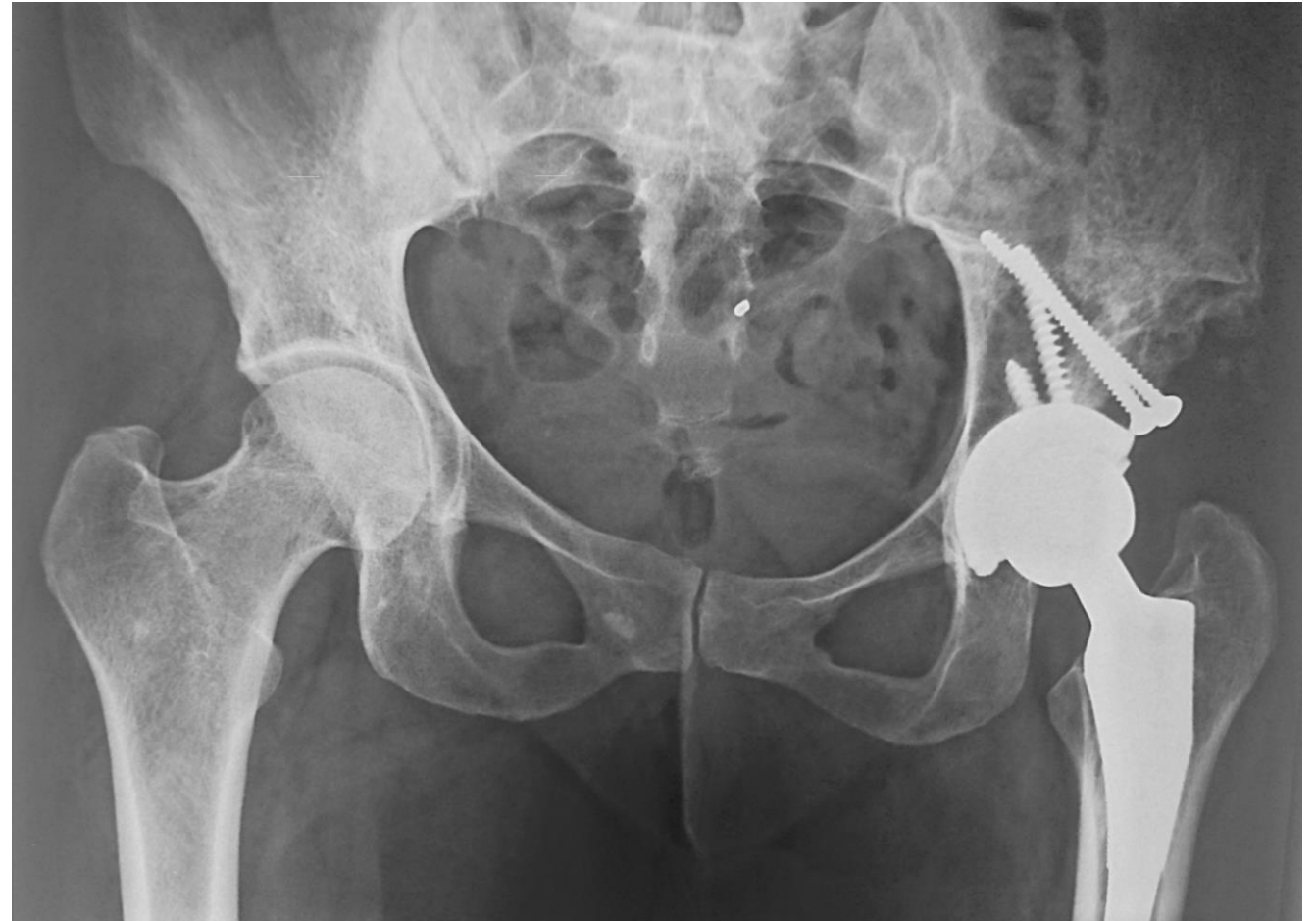- **Abordaje posterolateral, ubicación del acetábulo verdadero, fresado acetabular, se observa defecto óseo acetabular del 25%.**
- **Si bien se logró una buena fijación primaria de la copa se decide la colocación de injerto óseo utilizando la cabeza femoral y se fija con 2 tornillos. Tener en cuenta la edad de la paciente**
- **Se coloca tallo corto Microplasty Zimmer-Biomet, con cabeza de cerámica Delta 32mm y polietileno de alto entrecruzamiento.**

Post Op

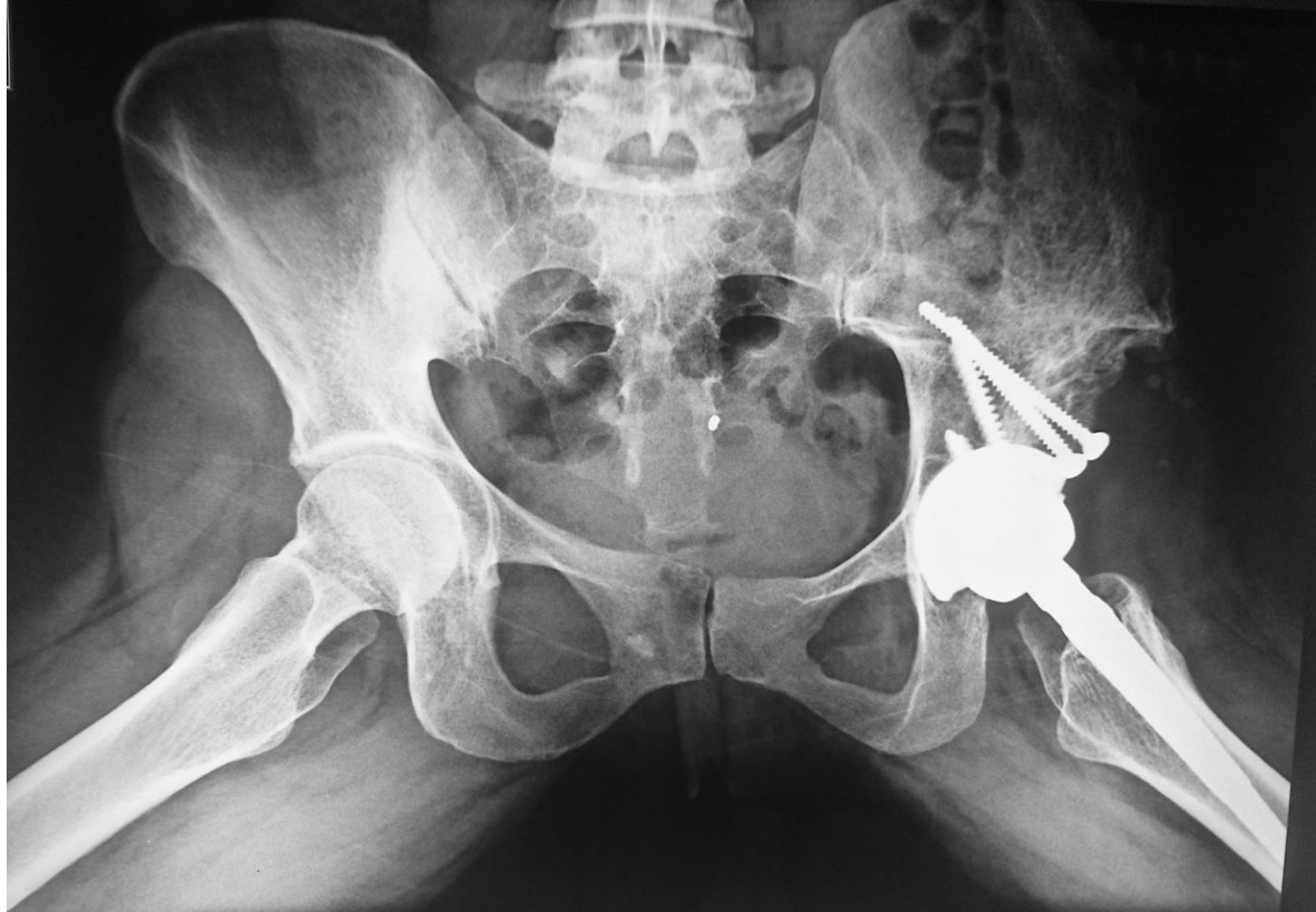

Rxs Post Op

- **Rx control 3 años PO**
- **Se observa consolidación del injerto**
- **Sin reabsorción del mismo**



Rxs Post Op



Literatura Pertinente

- **Treatment of High Dislocation of the Hip in Adults with Total Hip Arthroplasty. Operative Technique and Long-Term Clinical Results.** GEORGE HARTOFILAKIDIS, KONSTANTINOS STAMOS and THEOFILOS KARACHALIOS *J Bone Joint Surg Am.* 1998;80:510-7
- **Cementless Total Hip Arthroplasty in Patients with High Congenital Hip Dislocation**
Antti Eskelinen, Ilkka Helenius, Ville Remes, Pekka Ylinen, Kaj Tallroth and Timo Paavilainen *J Bone Joint Surg Am.* 2006;88:80-91. doi:10.2106/JBJS.E.00037
- **Bulk Femoral-Head Autografting in Uncemented Total Hip Arthroplasty for Acetabular Dysplasia.** Results at 8 to 11 Years Follow-Up. Asode Ananthram Shetty, MCh, FRCS, Pankaj Sharma, MRCS, Samrendu Singh, MA, MRCS, Alistair Tindall, MRCS, Senthil Velaudan Kumar, FRCS, and Christopher Rand, FRCS Orth. *The Journal of Arthroplasty* Vol. 19 No. 6 2004.
- **Does Chiari Osteotomy Compromise Subsequent Total Hip Arthroplasty?** A. Hashemi-Nejad, FRCS (Orth), F. S. Haddad, MCh (Orth), FRCS (Orth), K. M. Tong, MD, MSc (Orth), S. K. Muirhead-Allwood, FRCS, and A. Catterall, FRCS. *The Journal of Arthroplasty* Vol. 17 No. 6 2002