

CASO

PROBLEMA

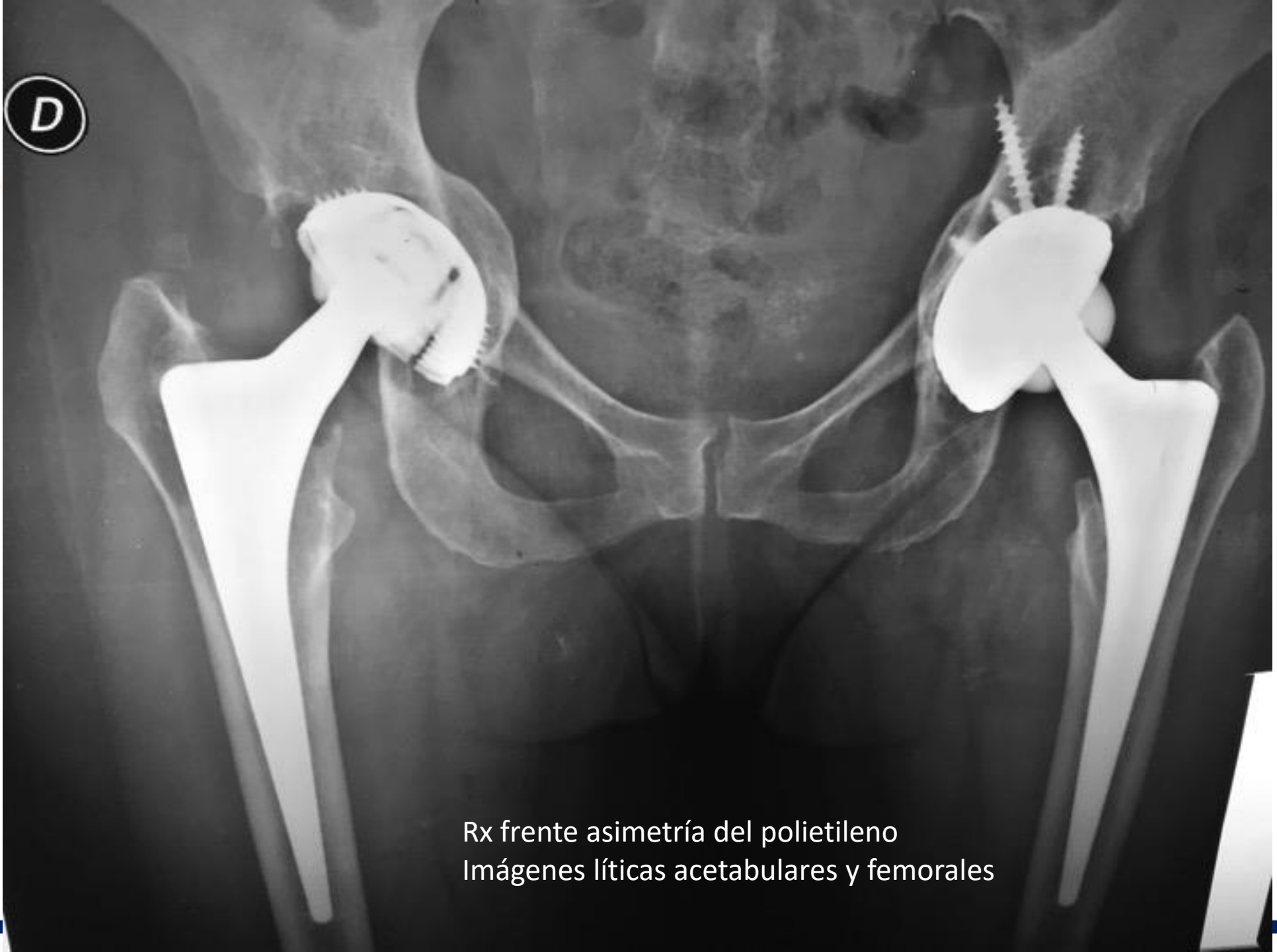Autores: Roberto Olivetto, Javier M Olivetto, Adrian L Olivetto

Historia

- **Mujer, 44 años**
- **Dolor cadera der., Inestabilidad, tumefacción inguino-abdominal**
- **10 años de RTC no cementada der.:**
Par cerámica Forte – Polietileno Alto Peso Molecular; cotilo expansivo; tallo CLS Spotorno; cabeza 28mm.
- **6 años de RTC no cementada izq.:**
Par cerámica Forte – Polietileno Cross Link. Cabeza 32mm.

Exámen Físico

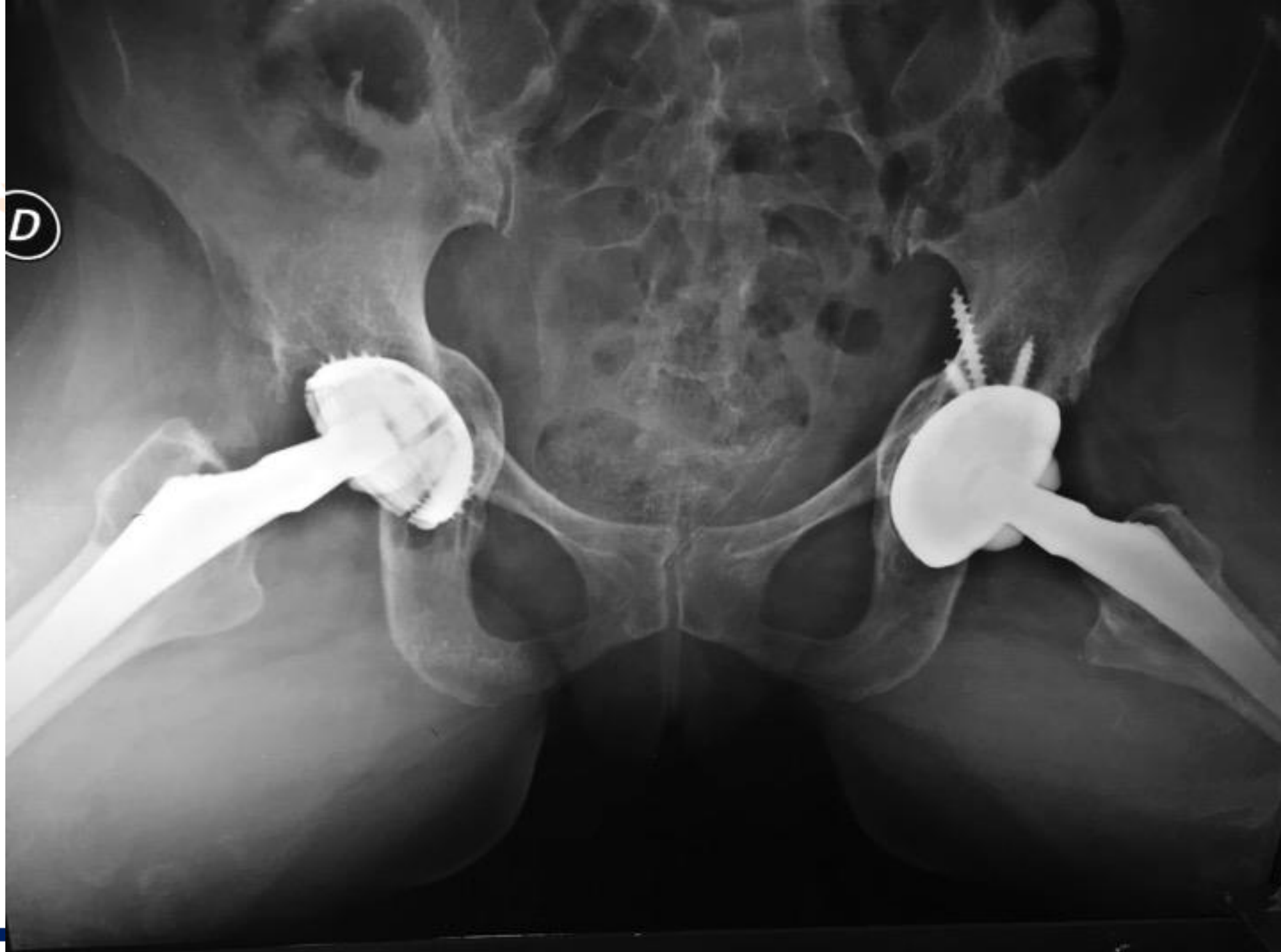
- **Extensión completa**
- **Flexión hasta los 100 grados. Dolorosa desde los 70**
- **Rotación interna limitada y dolorosa**
- **Abducción limitada y dolorosa**
- **Masa palpable en región inguinal y fosa ilíaca derecha (delgada IMC 16).**
- **Laboratorio: G.B 7200, PCR y VSG normales, dosaje de Cr y Co normales.**



Rx frente asimetría del polietileno
Imágenes líticas acetabulares y femorales

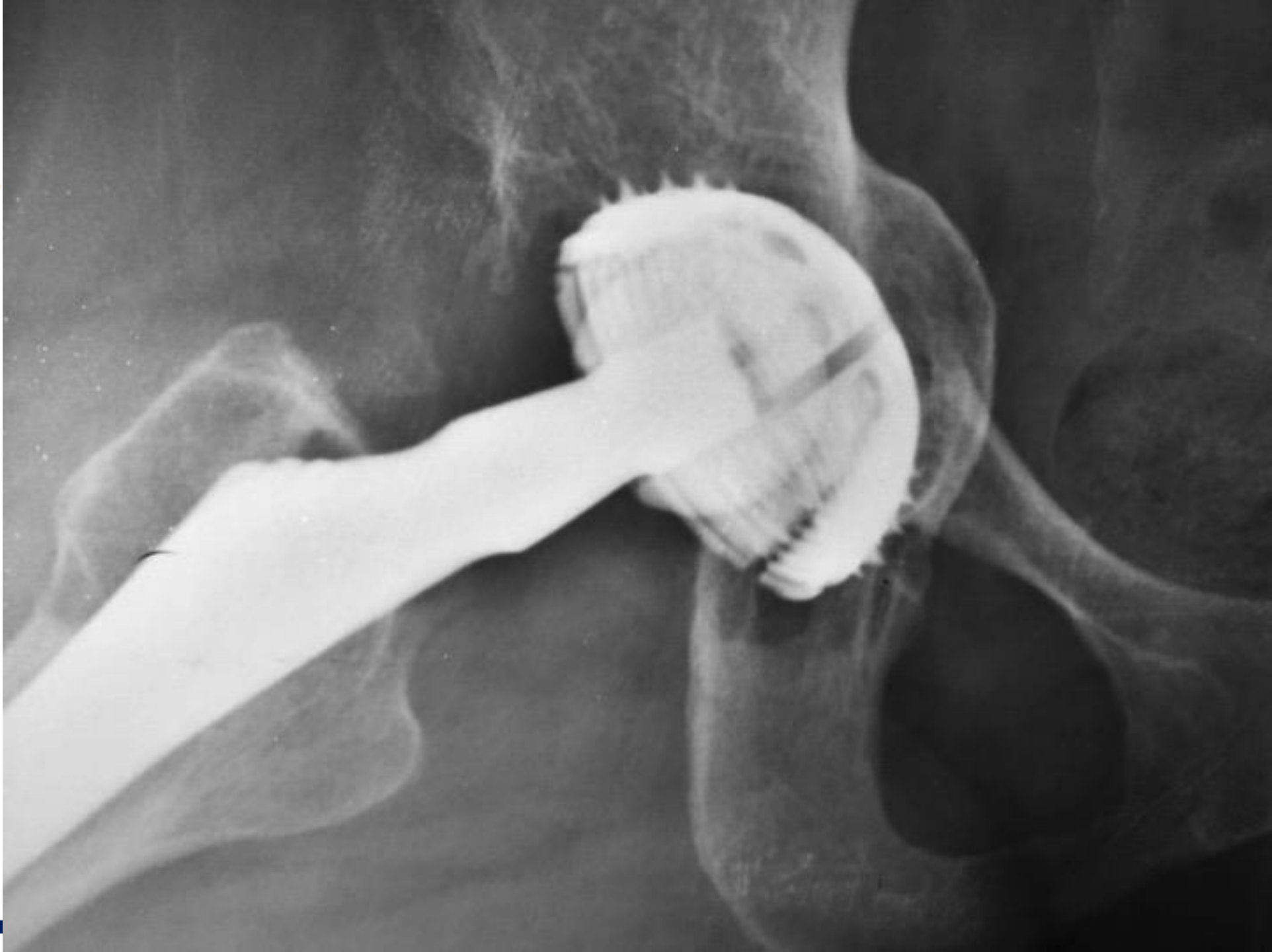

AACARO
Asociación Argentina para el Estudio
de la Cadera y la Rodilla





AACARO
Asociación Argentina para el Estudio
de la Cadera y la Rodilla



Estrategia Diagnóstica

Voluson
E6

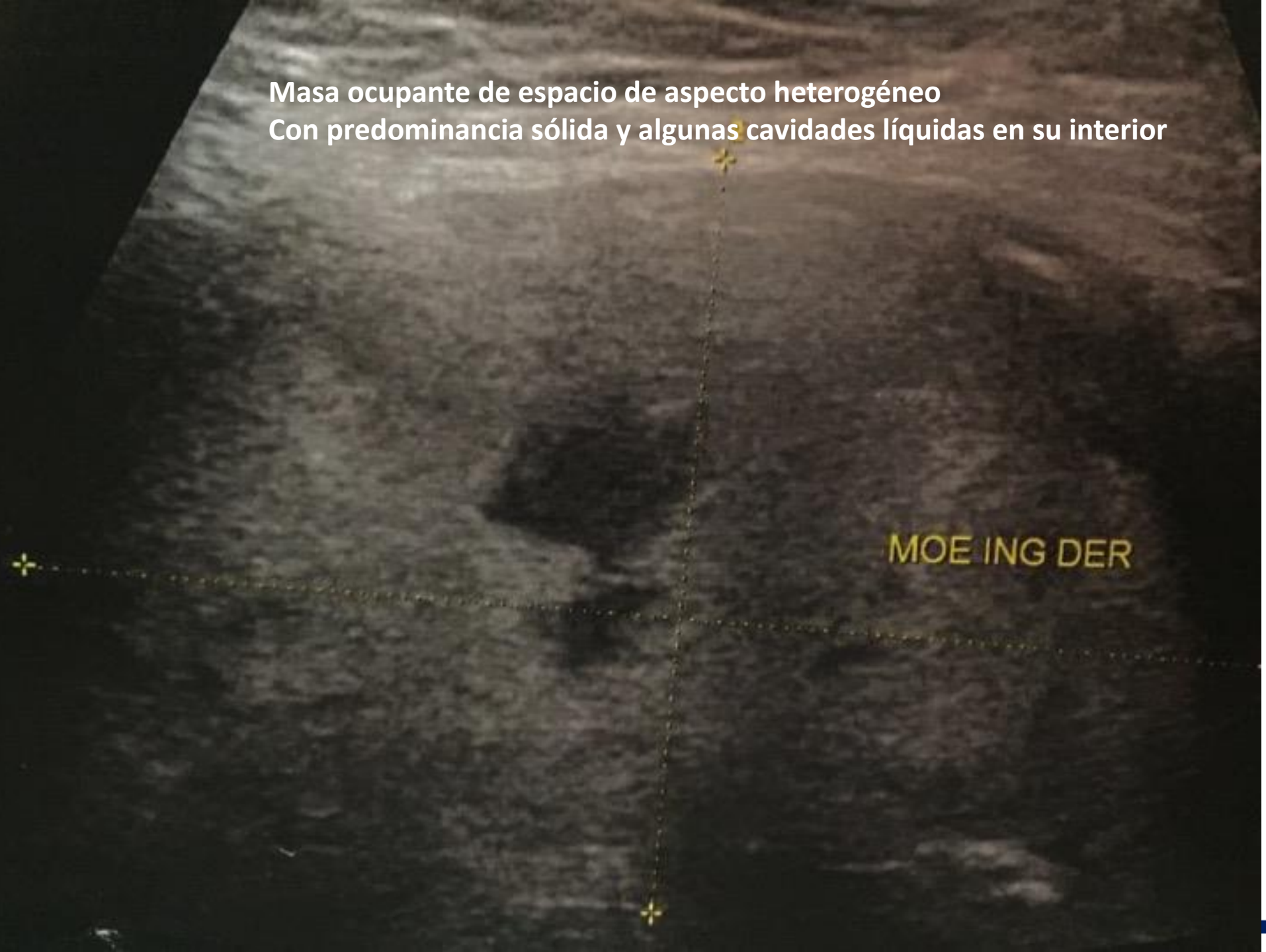MOE INGUINAL DER

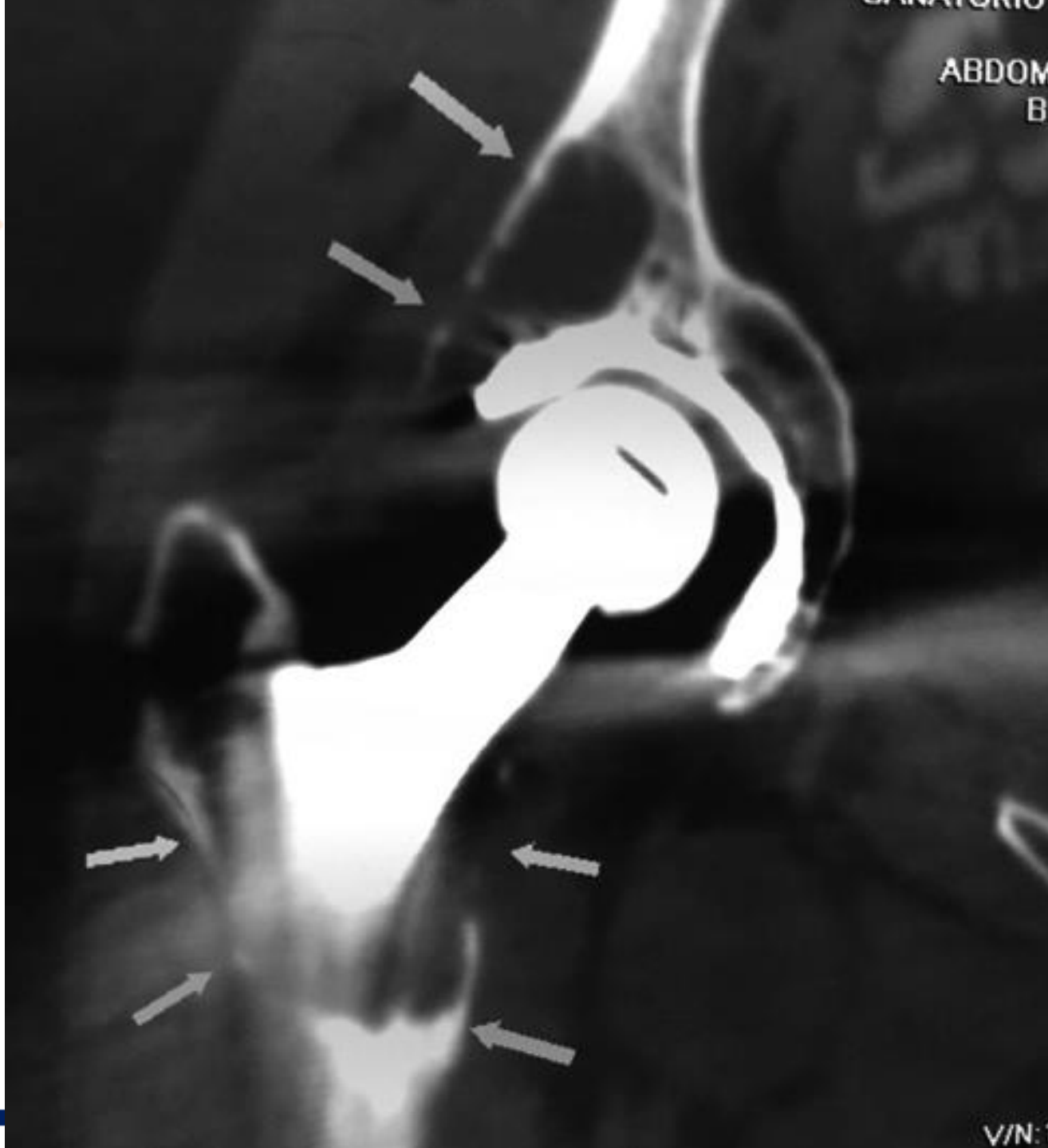


The image is a B-mode ultrasound scan of the right inguinal region. A dashed yellow line is drawn across the image, with two yellow crosshair markers labeled '1' and '2' indicating a measurement. The text 'MOE INGUINAL DER' is overlaid in yellow. The top left corner shows 'Voluson E6'.

Ecografía

Masa ocupante de espacio de aspecto heterogéneo
Con predominancia sólida y algunas cavidades líquidas en su interior





- TAC

Osteolisis

Supra

acetabular

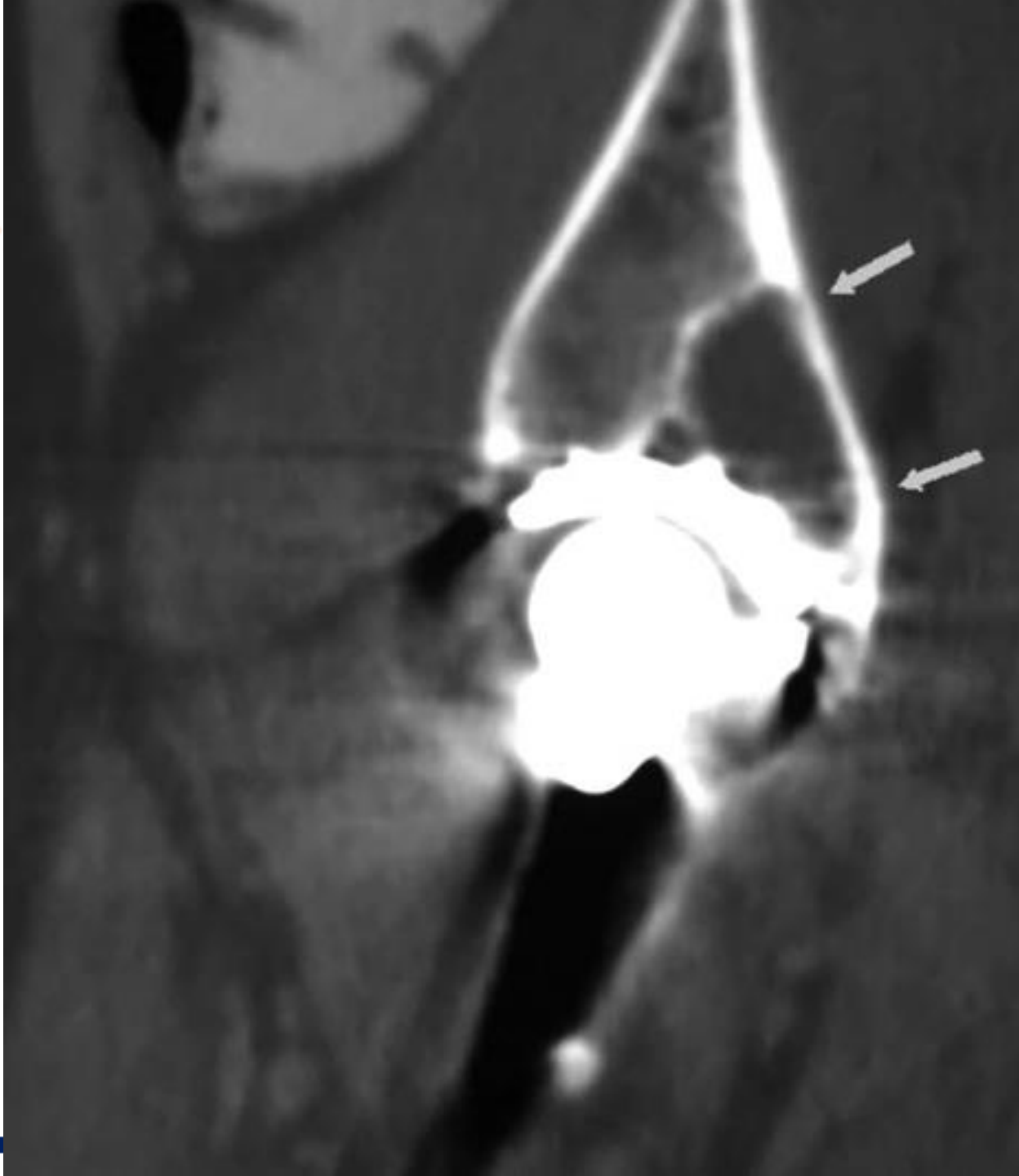y femoral

Zonas 1 y 7

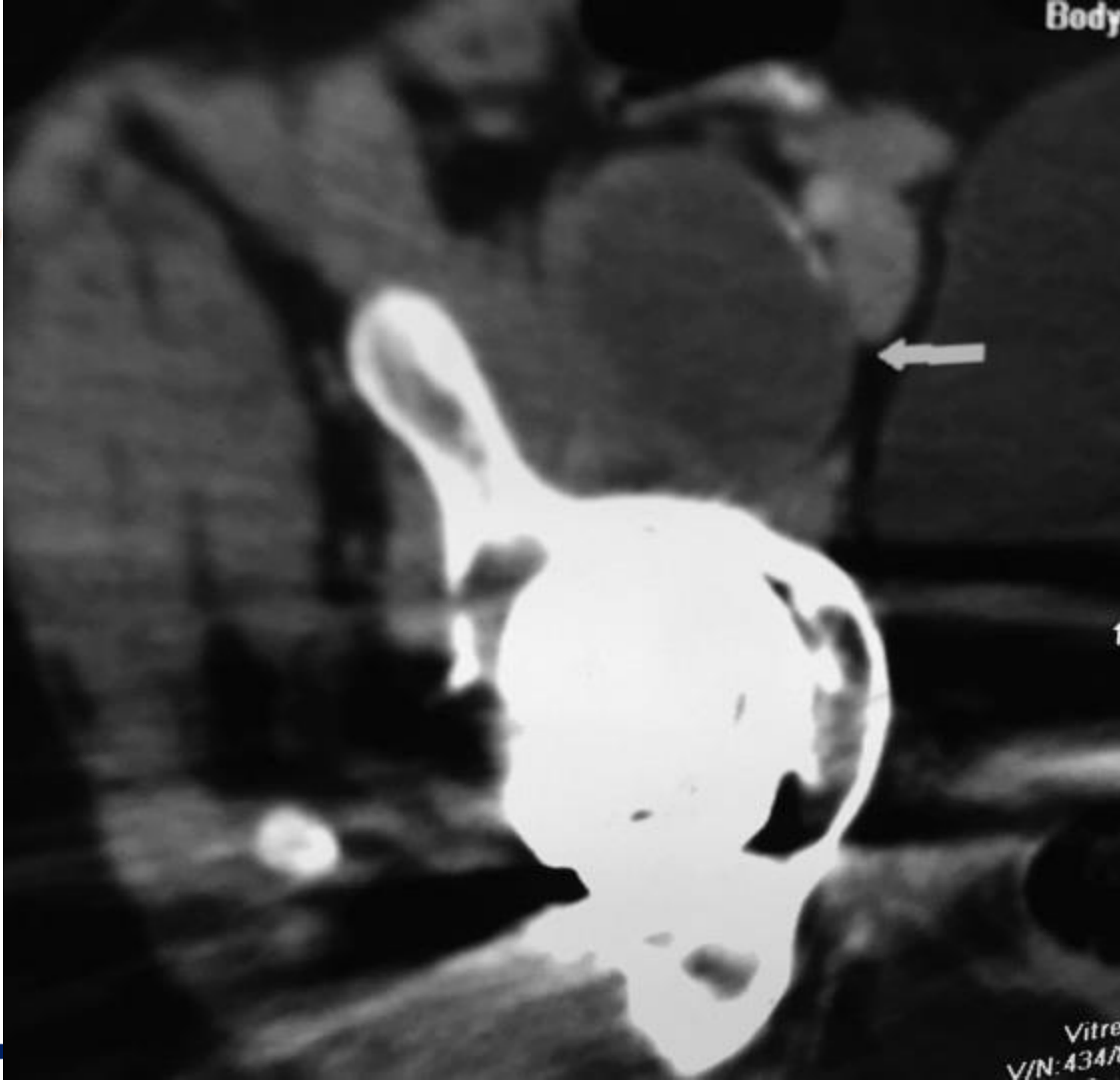
de Gruen

Desgaste del

polietileno

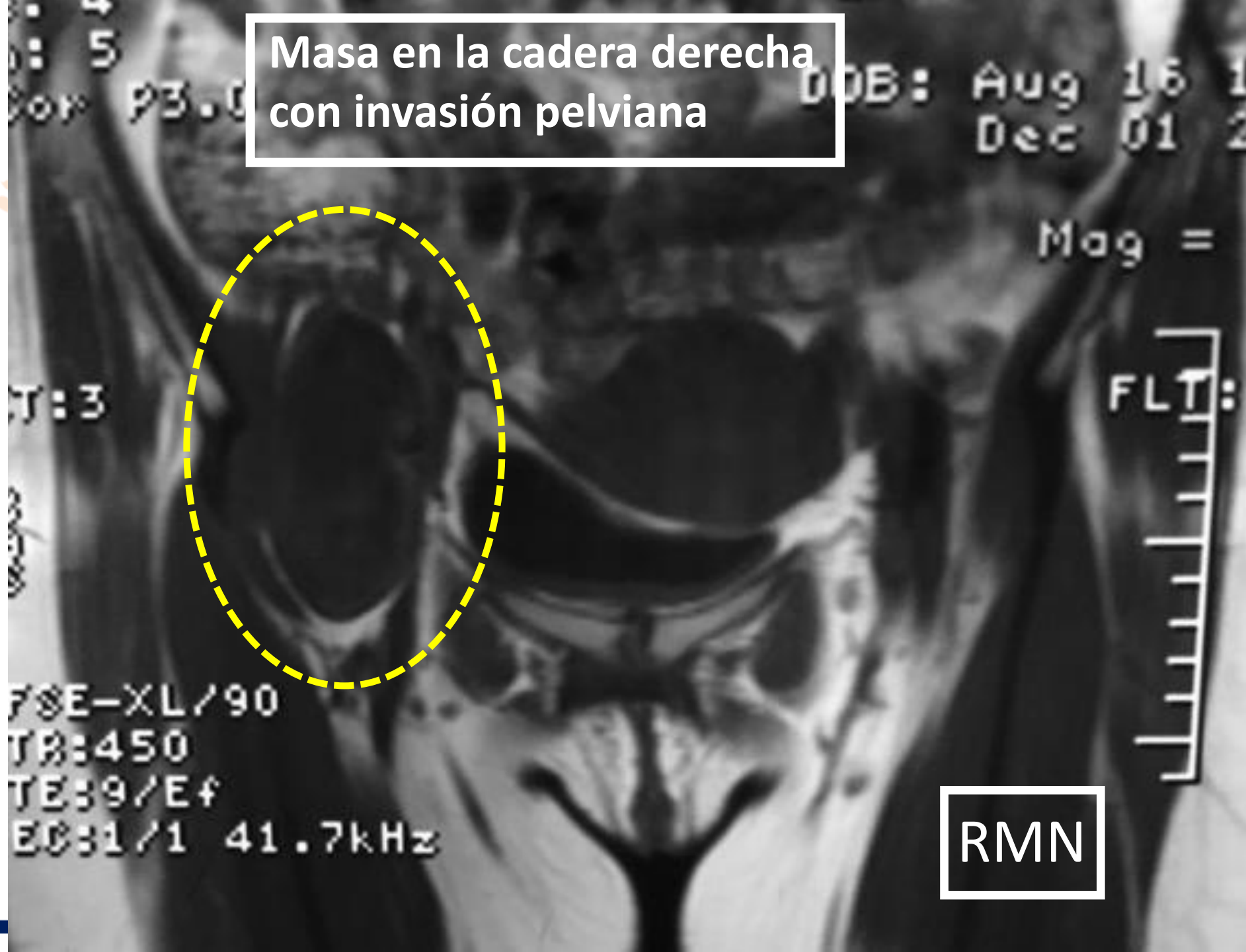


**Osteolisis
acetabular**



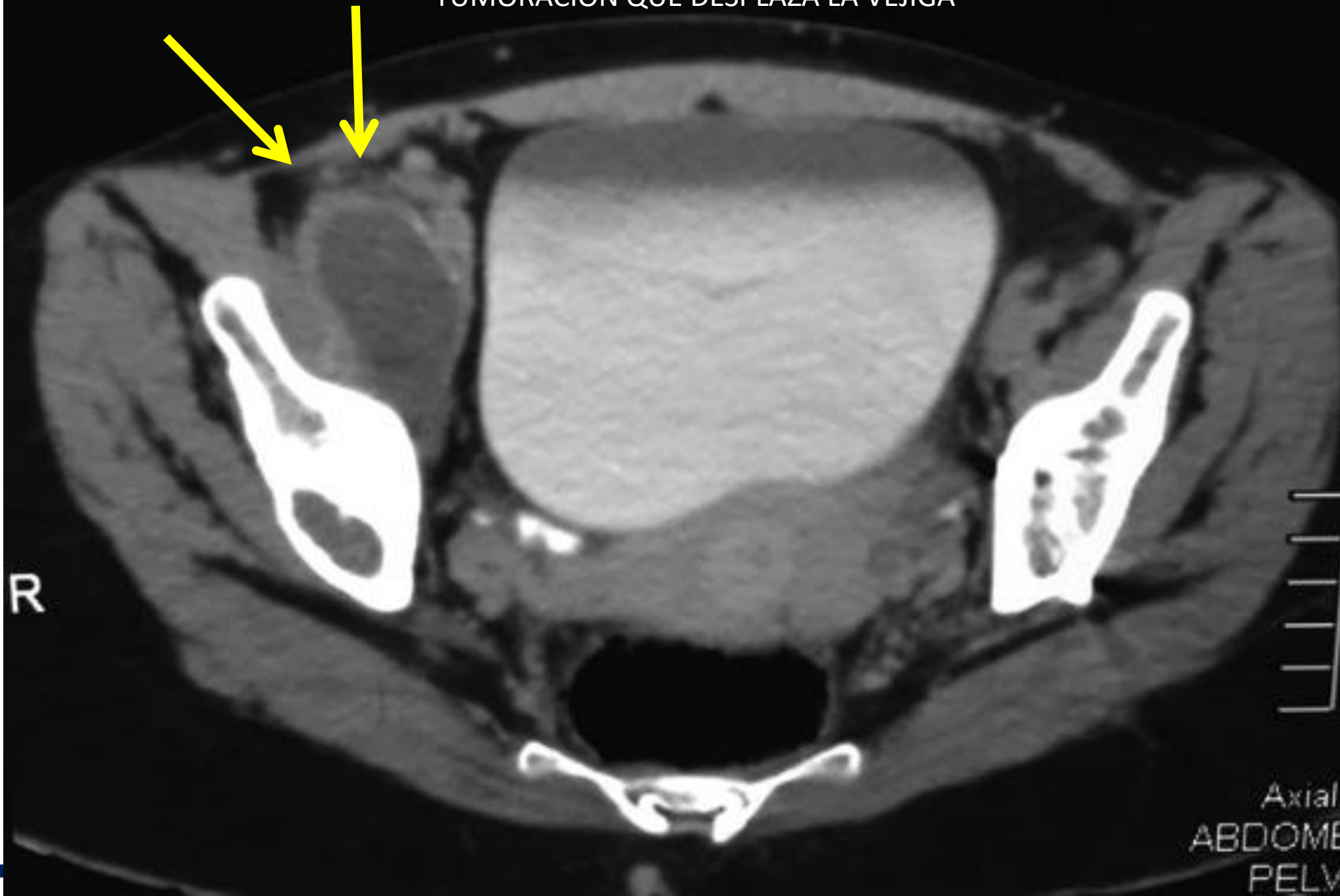
Tumoración Pelviana

Masa en la cadera derecha
con invasión pelviana

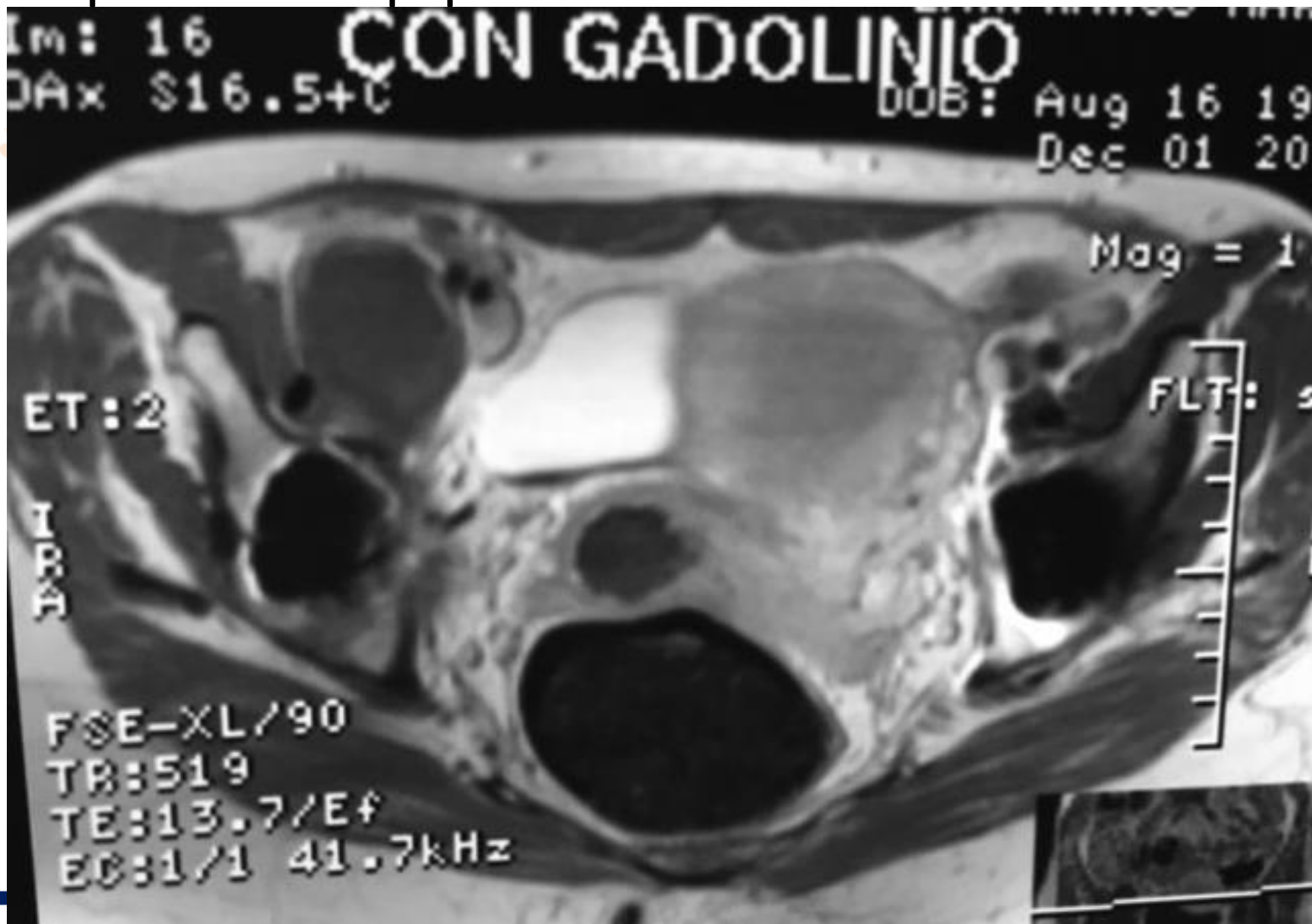


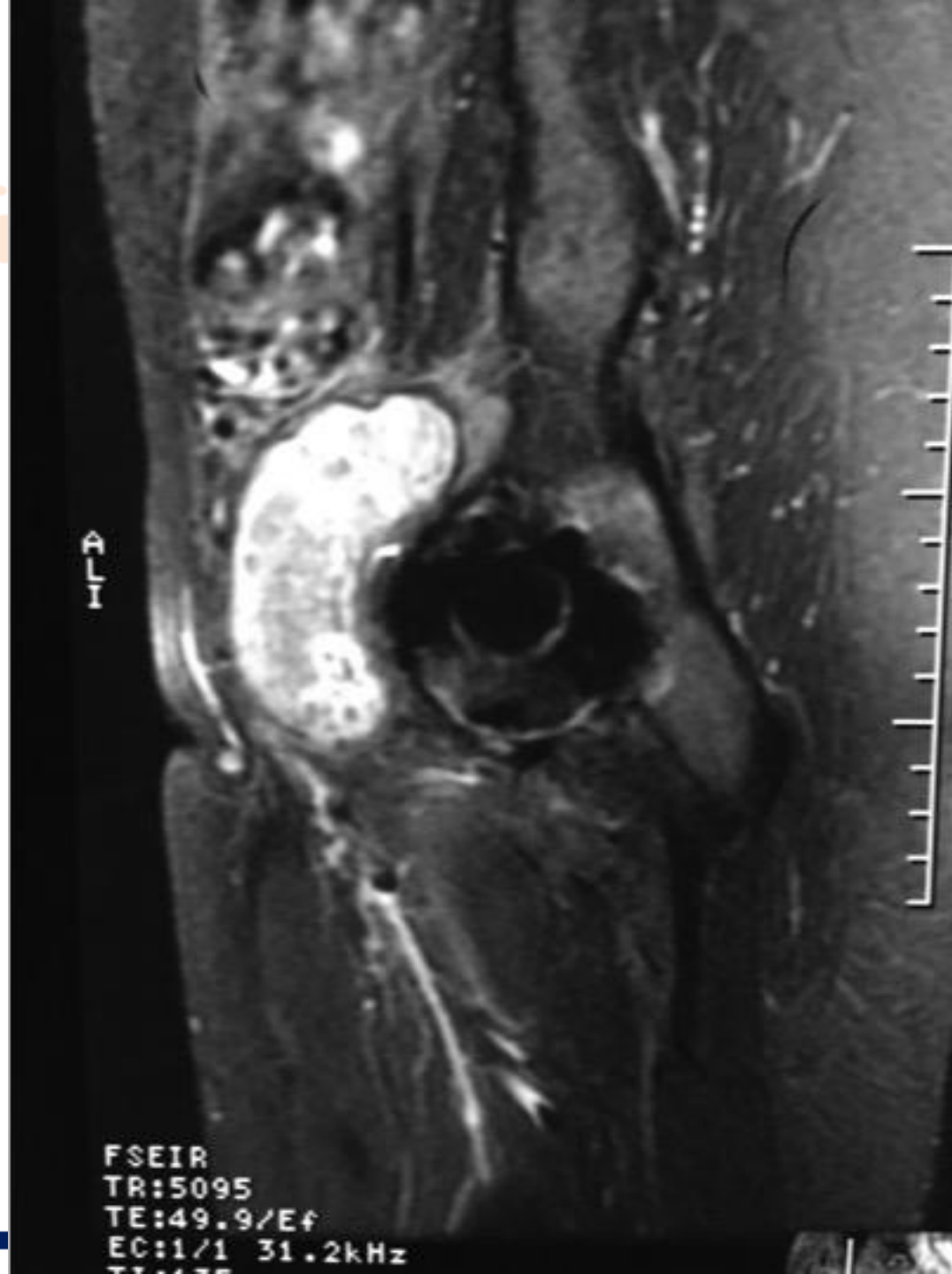RMN

TUMORACION QUE DESPLAZA LA VEJIGA



Desplazamiento del paquete vásculo nervioso femoral





Corte Sagital

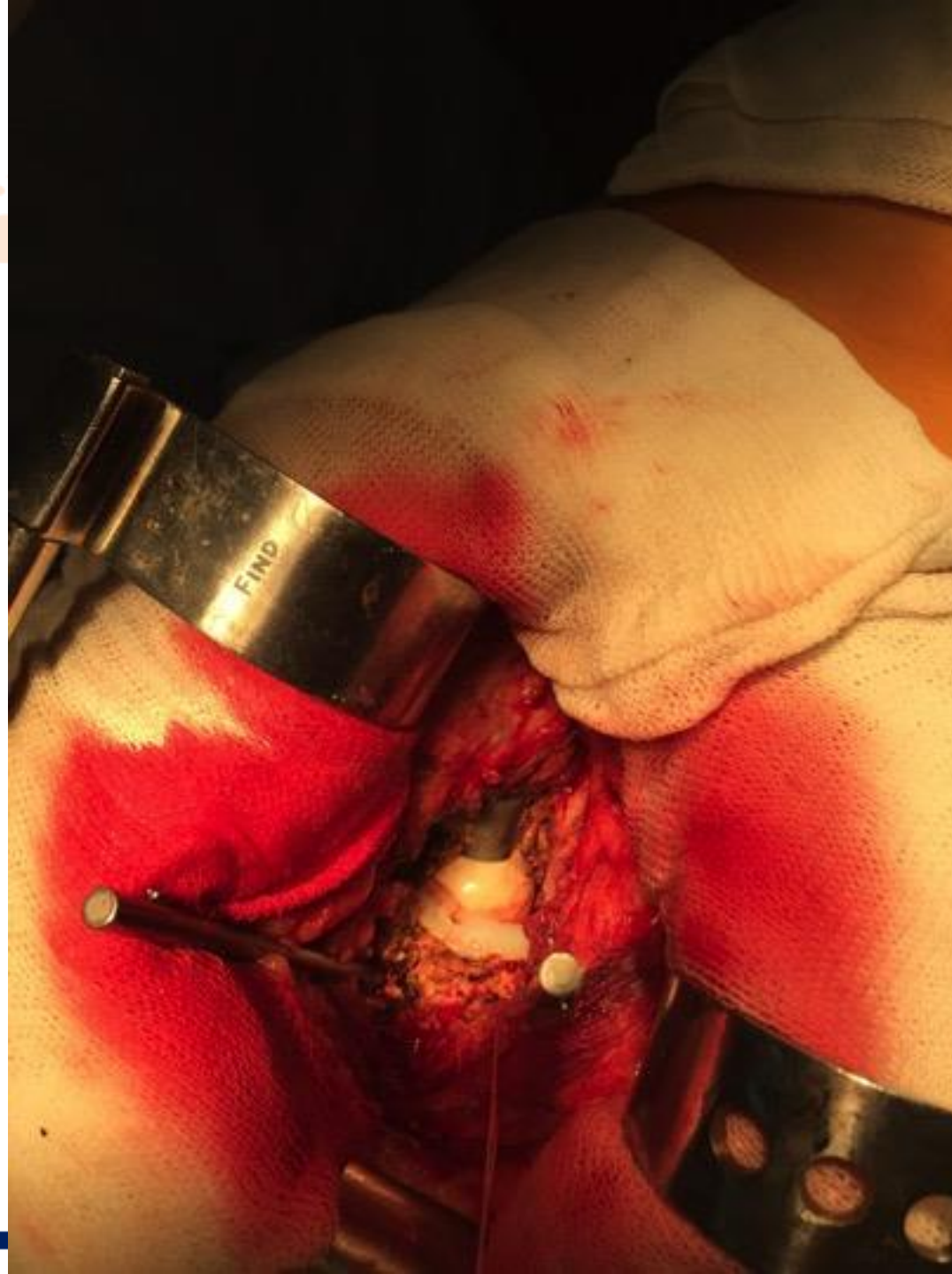
**Tumoración Pelviana
en comunicación con
el Psoas**

¿Conducta?



Revisión (PASOS)

- 1. Retiro de cabeza y cotilo**
 - 2. Mantener el tallo si se encuentra firme y sin daños estructurales en el cono morse. En caso de daño, cambio del tallo**
 - 3. Relleno de cavidades con injerto impactado**
 - 4. Componente acetabular. Cotilo no cementado multiperforado y polietileno Cross Link**
 - 5. Cabeza femoral Biolox Delta 32 mm**
 - 6. Resección de Tumoración Pelviana por Vía de Stoppa**
-



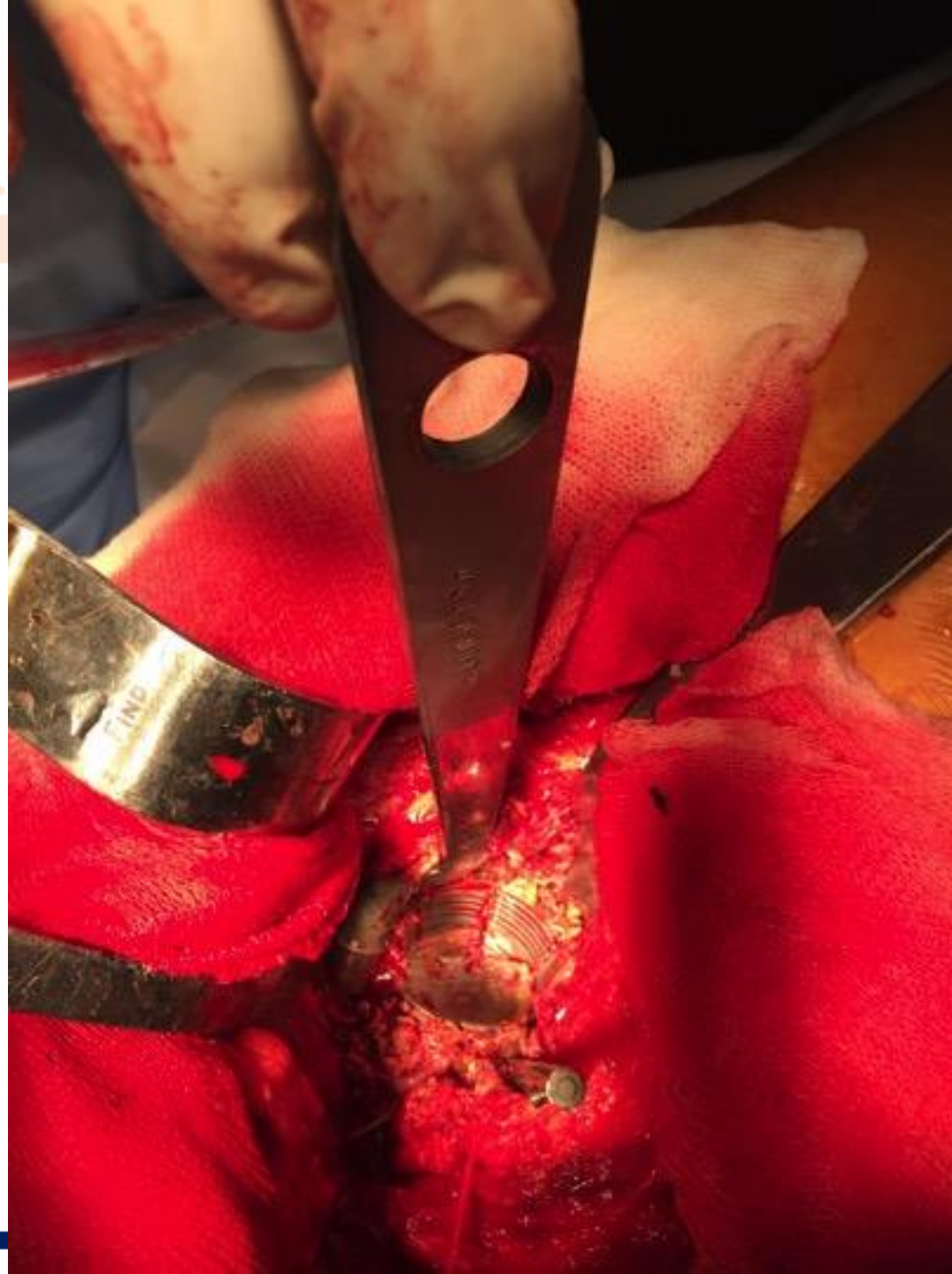
Acceso Postero lateral

Cabeza de Cerámica Forte

Deterioro del Polietileno

Sin deterioro del cono

morse del tallo



**Retiro de cabeza
y polietileno**

Cotilo Expansivo

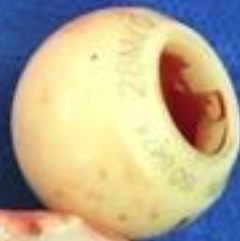**Sin signos de
Impregnación
metálica**



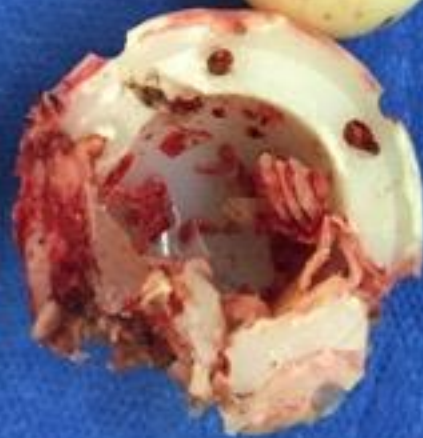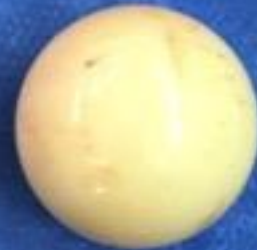Materiales Retirados



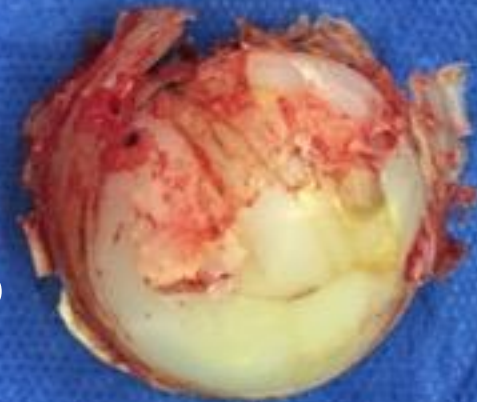Cotilo sin integración

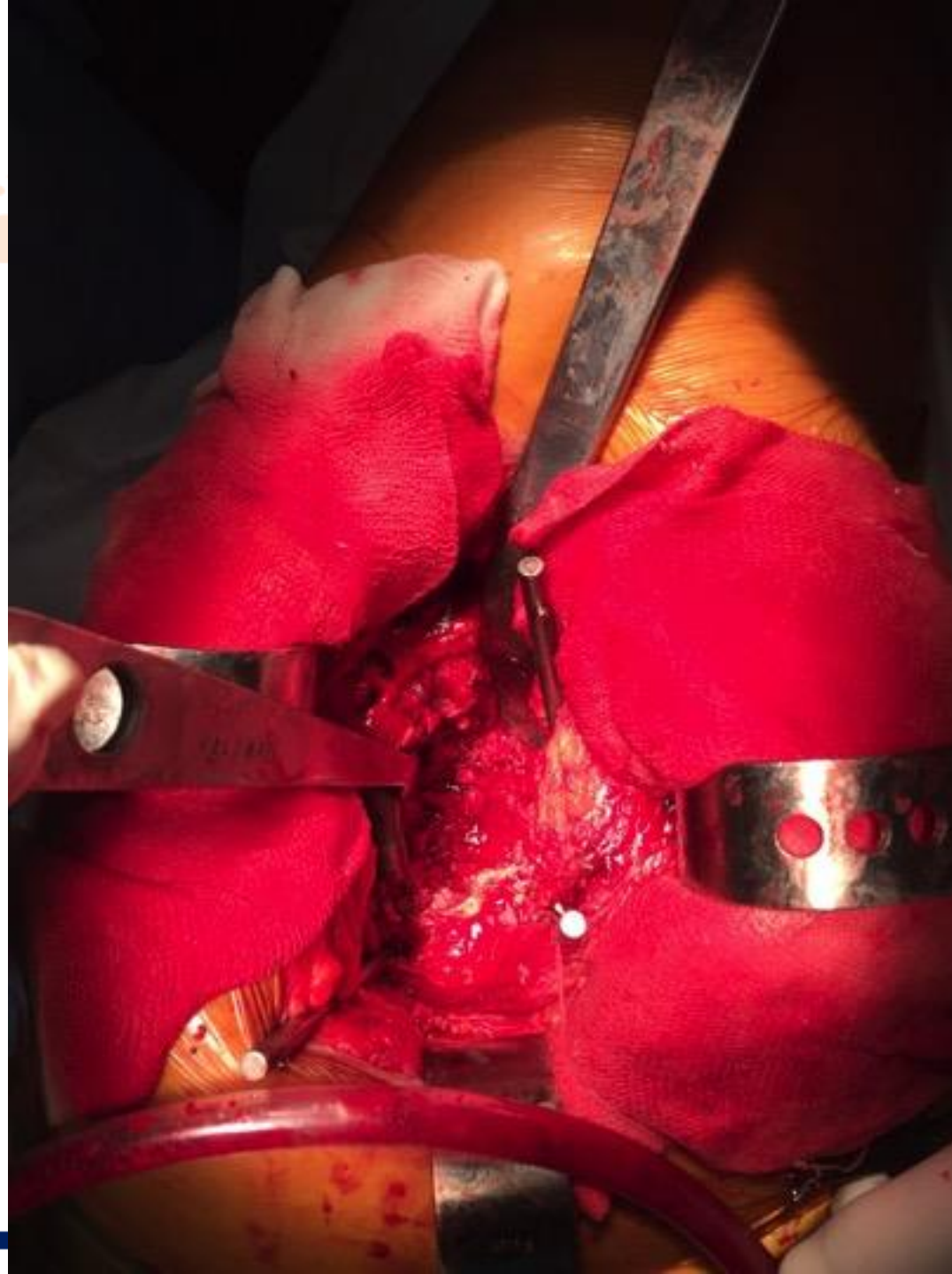

Cabeza sin Impregnación metálica



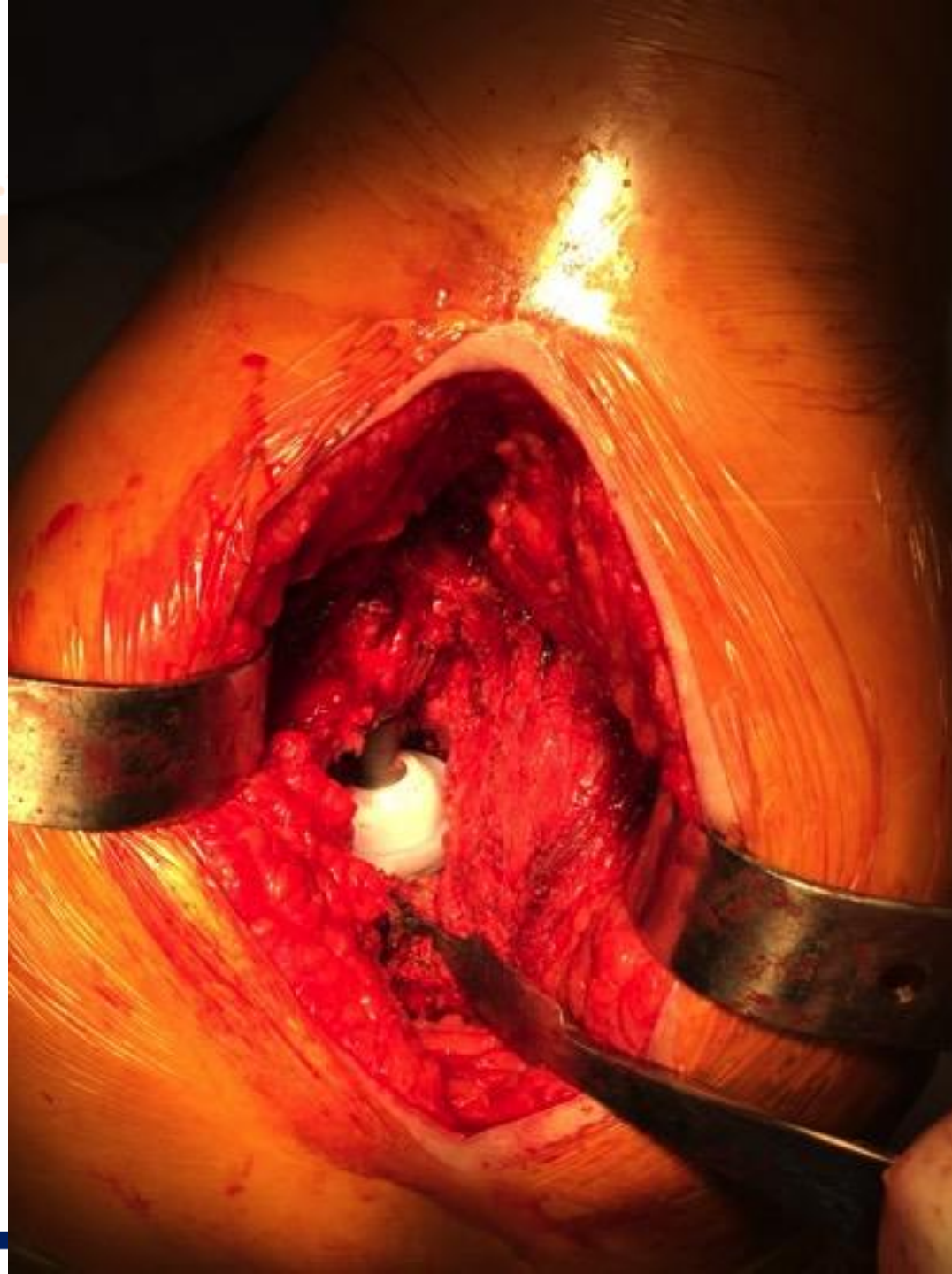
Severo deterioro del polietileno





**Curetaje y relleno
de defectos cavitarios
contenidos
con Injerto Oseo
Impactado**

**Envio de material
a biopsia y cultivo**



Cotilo No Cementado

Pinnacle 1200

Polietileno Cross Link

Marathon

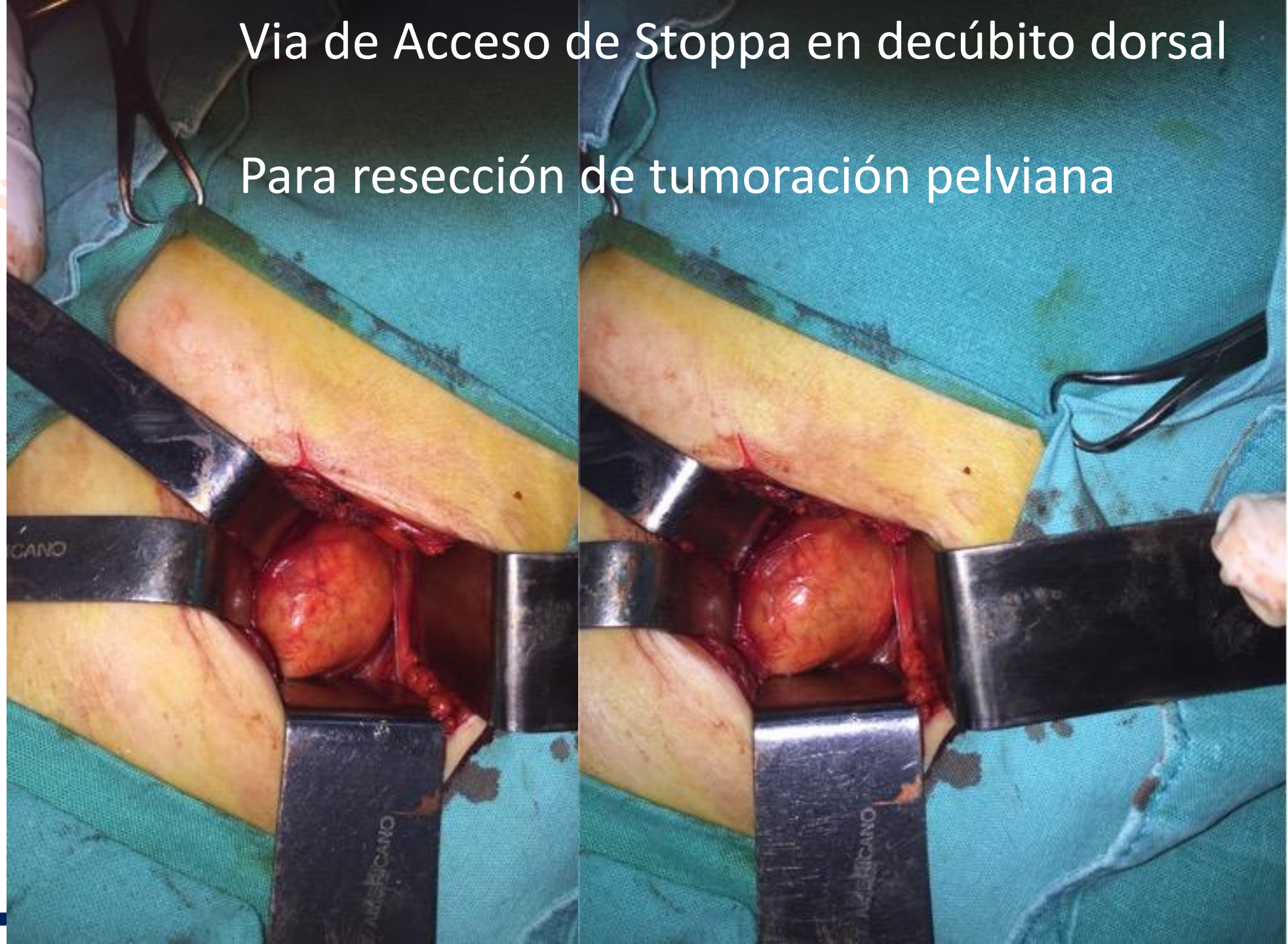Cabeza de cerámica

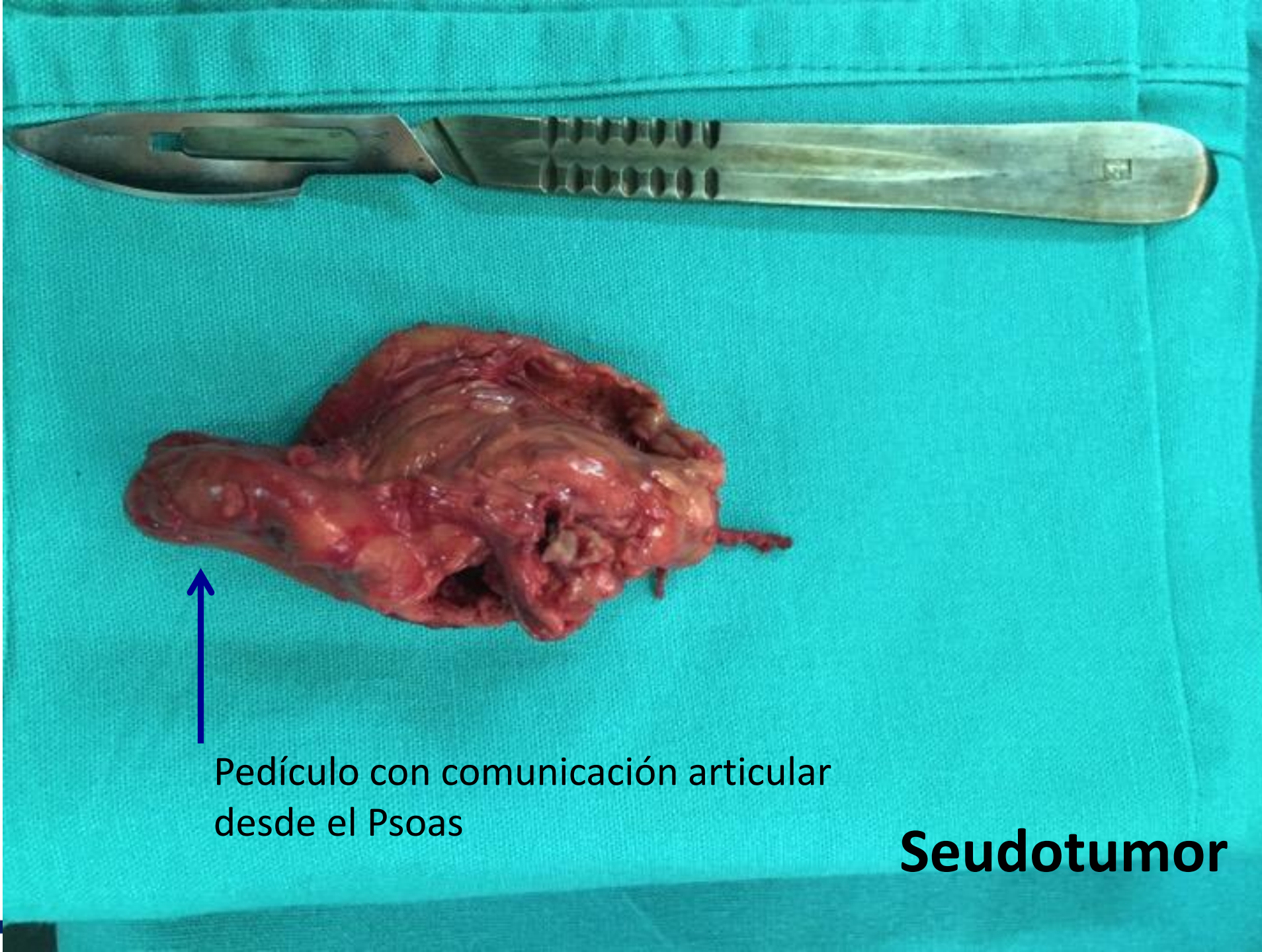
BioloX Delta

de 32 mm

Via de Acceso de Stoppa en decúbito dorsal

Para resección de tumoración pelviana

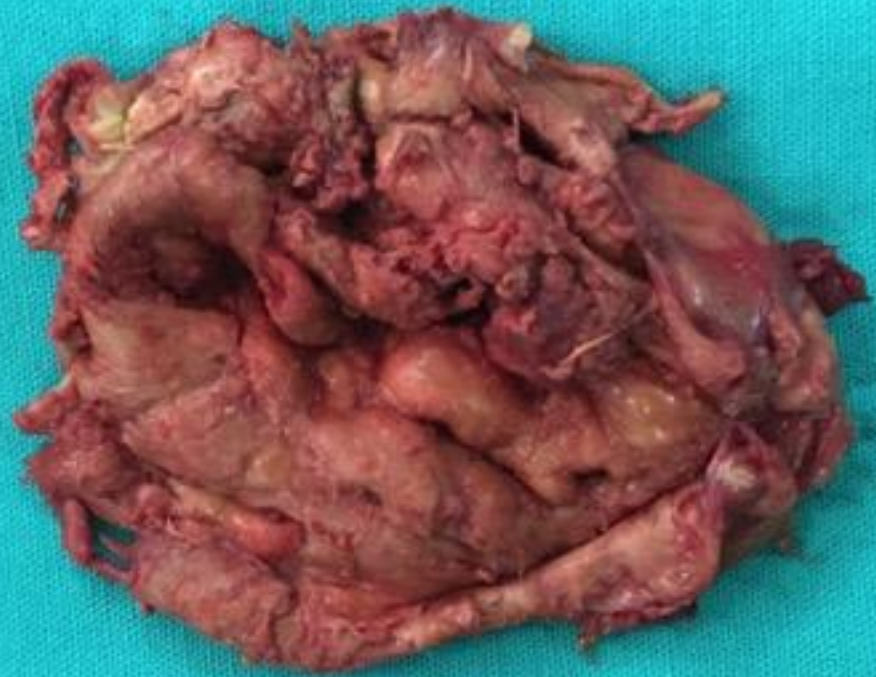



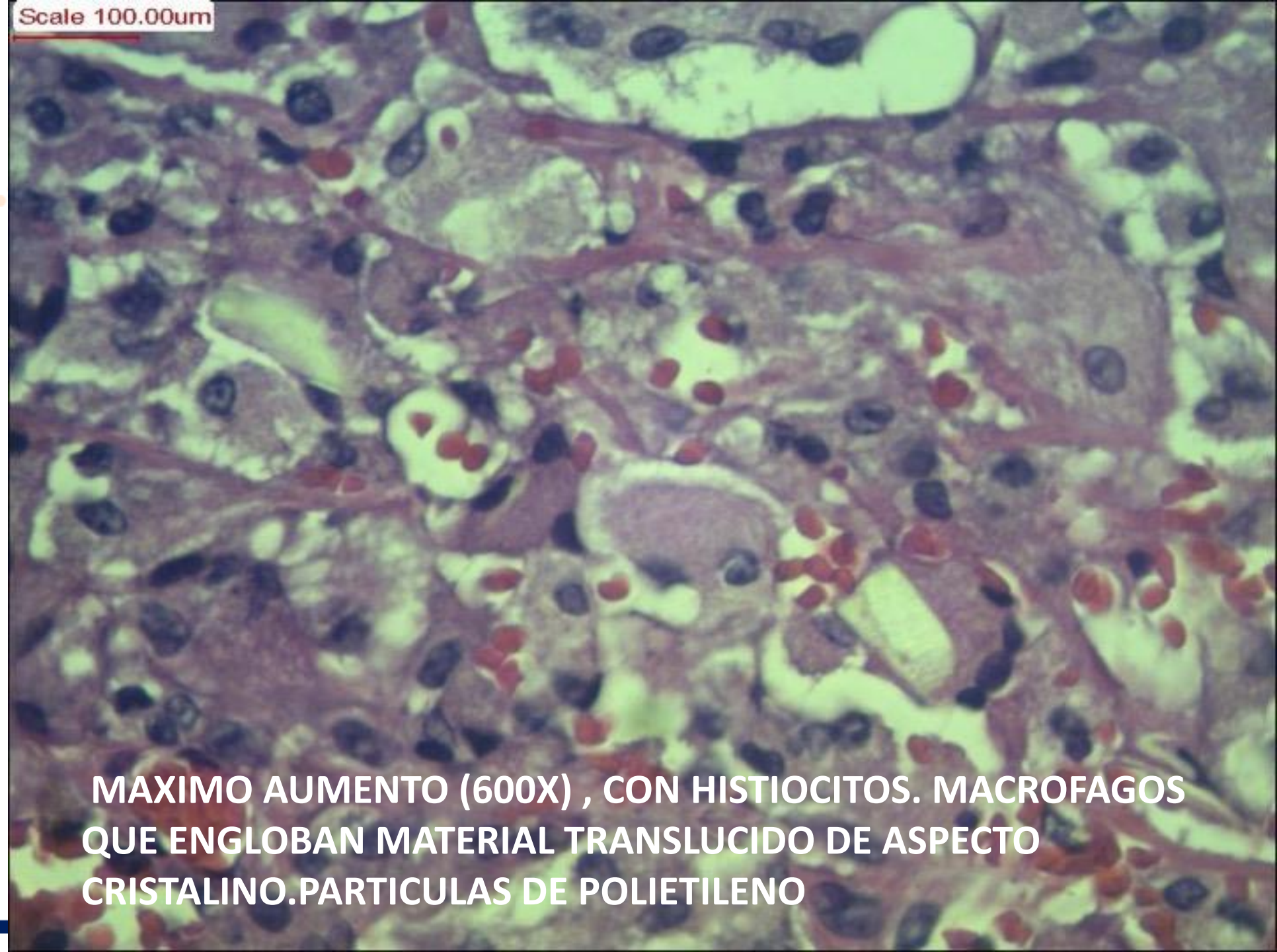
Pedículo con comunicación articular
desde el Psoas

Seudotumor

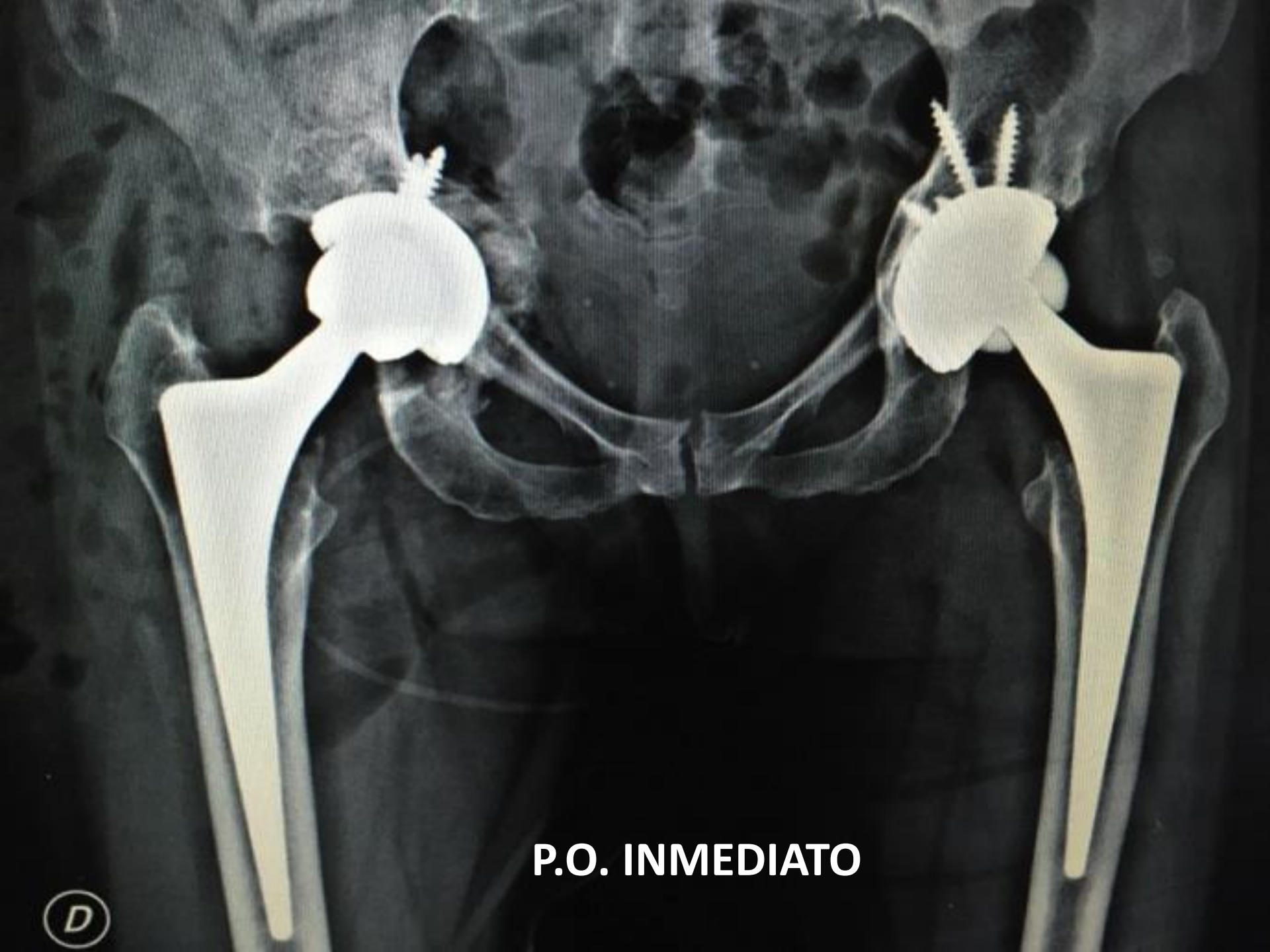Tumoración resecada (vista del interior)



Scale 100.00um



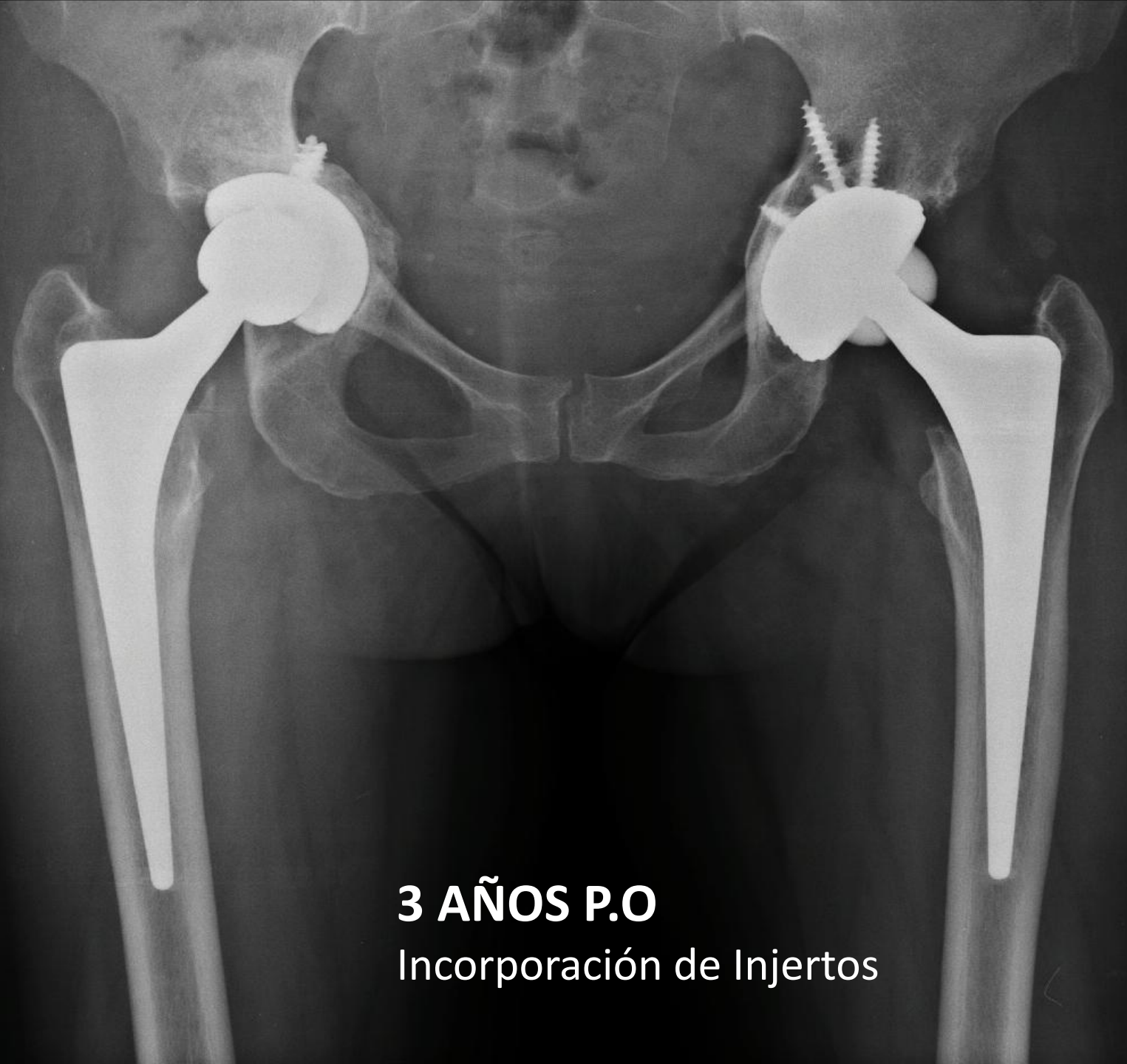**MAXIMO AUMENTO (600X) , CON HISTIOCITOS. MACROFAGOS
QUE ENGLOBAN MATERIAL TRANSLUCIDO DE ASPECTO
CRISTALINO.PARTICULAS DE POLIETILENO**



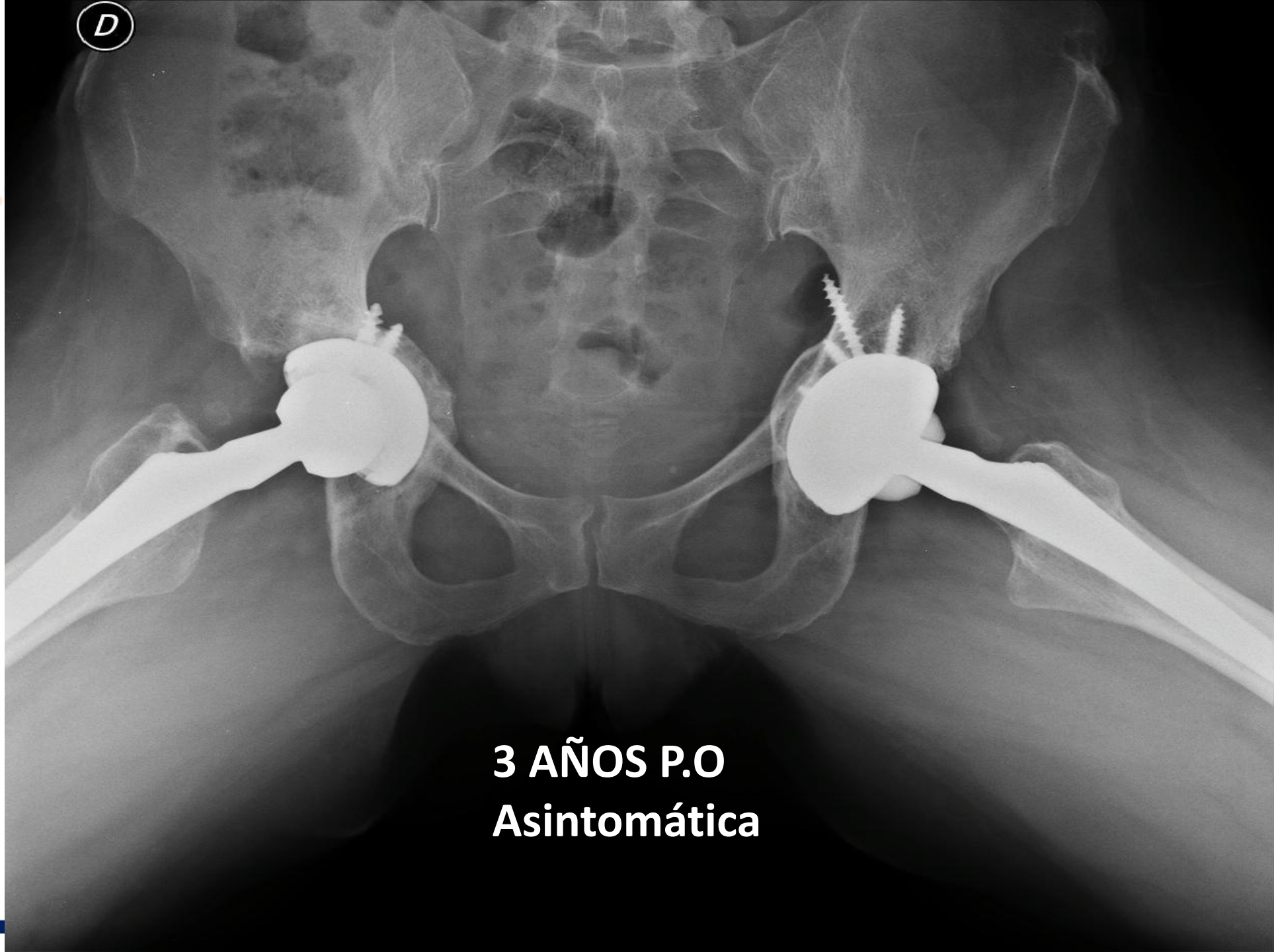
P.O. INMEDIATO

D

D



3 AÑOS P.O
Incorporación de Injertos



3 AÑOS P.O
Asintomática

Conclusiones

- **Paciente joven con 10 años de evolución de ATC no cementada cerámica polietileno derecha sintomática**
- **Se diagnostica presencia de Seudotumor**
- **Los hallazgos operatorios muestran severo deterioro del polietileno sin impregnación metálica**
- **Probablemente las causas de dicho deterioro se deban a múltiples factores como**
 1. **La orientación de los componentes. A más verticalidad del cotilo más desgaste**
 2. **A la calidad del material. Al tipo de esterilización y la oxidación del polietileno**
 3. **Al diseño del cotilo expansivo, que permite una amplia comunicación intrapélvica a través de sus gajos o pétalos.
(bombeo de partículas. Espacio articular efectivo de Schmalzried)**
- **Todo paciente portador de una ATC , independientemente de la superficie de rodamiento, debe ser controlado para pesquisar posible presencia de seudotumores.**
- **Ecografía es costo efectiva pero operador dependiente. Diálogo entre Ortopedista y Ecografista**

- **Un pseudotumor se define como una masa quística o sólida no neoplásica y no infecciosa asociada con una artroplastia de cadera.**
- **La fisiopatología de estas lesiones se atribuye a reacciones inflamatorias crónicas locales a las partículas de desgaste que causan citotoxicidad celular y necrosis.**
- **Los pacientes sintomáticos, consultan por dolor en la ingle, molestias en la cadera, parestesia, marcha antálgica y o una masa palpable. Sin embargo, la tasa real de revisión de Prótesis de Cadera debida a pseudotumor sintomático es de solo 1.7 a 5.6 %.**
- **Hay un porcentaje de pacientes que aunque tienen pseudotumores, son asintomáticos independientemente de la superficie de fricción que tengan implantada.**
- **Si bien los más agresivos son los que se producen en superficies metal –metal , ninguna superficie está exenta**

Hip Arthroplasty Pseudotumors: Pathogenesis, Imaging, and Clinical Decision Making

[Derik L Davis](#) and [James J Morrison](#)¹

► [Author information](#) ► [Article notes](#) ► [Copyright and License information](#) [Disclaimer](#)


This article has been [cited by](#) other articles in PMC.

Abstract

Go to:

Pseudotumors are a complication of hip arthroplasty. The goal of this article is to review the clinical presentation, pathogenesis, histology, and the role of diagnostic imaging in clinical decision making for treatment, and surveillance of pseudotumors. We will discuss the multimodal imaging appearances, differential diagnosis, associated complications, treatment, and prognosis of pseudotumors, as an aid to the assessment of orthopedic prostheses at the hip.

Keywords: Hip, metal, pseudotumor, replacement, total hip arthroplasty



Case report

Inflammatory pseudotumor after ceramic-on-ceramic total hip arthroplasty

Joshua Campbell, MD^{*}, Sean Rajaei, MD, Earl Brien, MD,
Guy D. Paiement, MD

Orthopaedic Surgery, Cedars-Sinai Medical Center, Los Angeles, CA, USA

ARTICLE INFO

Article history:

Received 1 August 2016

Received in revised form

17 November 2016

Accepted 17 November 2016

Available online xxx

Keywords:

Ceramic-on-ceramic

Pseudotumor

ALTR

Revision total hip arthroplasty

THA

ABSTRACT

We present a unique case of a symptomatic adverse local tissue reaction in a patient with a ceramic-on-ceramic total hip bearing surface. To our knowledge, this pathological finding has not yet been described in a ceramic-on-ceramic articulation without a cobalt-chromium alloy trunnion or modular neck component as a source of metal wear. We conclude that despite its mechanical mostly benign wear characteristics, ceramic wear debris is not entirely inert and may lead to the development of adverse local tissue reaction.

© 2016 The Authors. Published by Elsevier Inc. on behalf of The American Association of Hip and Knee Surgeons. This is an open access article under the CC BY-NC-ND license (<http://creativecommons.org/licenses/by-nc-nd/4.0/>).



ISSN No: 2319-5886

International Journal of Medical Research &
Health Sciences, 2016, 5, 9S:518-524

Metallosis and Pseudotumor around Ceramic-On-Polyethylene Total Hip Arthroplasty; Case Report and Literature Review

Afshin Taheriazam^{1*} and Amin Saeidinia^{2,3}

¹*Hip Surgeon, Assistant Professor, Department of Orthopedics Surgery, Tehran Medical Sciences Branch, Islamic Azad University, Tehran, Iran*

²*General Practitioner, Assistant Researcher, Mashhad University of Medical Sciences, Mashhad, Iran*

³*Member of Young Researchers Club, Rasht Branch, Islamic Azad University, Rasht, Iran*

**Corresponding Email: afshintaheriazam@yahoo.com*

ABSTRACT

Polyethylene failure is a rare complication of ceramic-on-polyethylene total hip arthroplasty due to characteristics of ceramic. Complications associated with ceramic-on-polyethylene articulations have been studied extensively, however, only few reports have described its catastrophic wear and concurrent pseudotumor formation. The etiology of this biological reaction and concurrency of pseudotumor formation with metallosis remain unclear. We report two cases of wear of the acetabular liner in a ceramic-on-polyethylene prosthesis due to total hip arthroplasty (THA) long time ago. They came back to the clinic with the history of worsening hip pain and abnormal radiological and clinical findings. Then they underwent surgery and metallosis and pseudotumors were detected and revisions were performed for them. It is necessary to evaluate patients underwent THA complaining of hip pain for component wear and be checked the cup appear well fixing and fairly oriented on follow-up radiographies. Close follow ups can prevent accelerated polyethylene wear in ceramic-on-polyethylene coupling THA.

Keywords: Polyethylene wear, ceramic-on-polyethylene system, metallosis, Total hip arthroplasty, pseudotumor

Pseudotumor complicating a well-fixed ceramic-on-polyethylene total ...

<https://onlinelibrary.wiley.com/doi/full/10.1002/ccr3.1720> - Traducir esta página

por PM Serrano - 2018

17 jul. 2018 - **Pseudotumor** is a rare complication after total hip arthroplasty, more ... Soft tissue reactions related to metal-on-metal THA couples are the ...



Visitaste esta página el 15/01/19.

Wiley Online Library

Enter Yr

Clinical Case Reports

Open Access

CASE REPORT |  Open Access | 

Pseudotumor complicating a well-fixed ceramic-on-polyethylene total hip arthroplasty

Pedro M. Serrano , Cláudia Rodrigues, Marta S. Silva, Rafaela Coelho, Pedro Cardoso, Vânia Oliveira

First published: 17 July 2018 | <https://doi.org/10.1002/ccr3.1720>

 SECTIONS

 PDF

 TOOLS

 SHARE

Key Clinical Message

A suspicious area surrounding hardware components, usually following arthroplasty, should raise awareness to a possible particle related disease. Even in the presence of confusing or less typical symptoms, clinicians and surgeons must join efforts to diagnose and treat the patient effectively and in the appropriate time.